

日医発第 1705 号（健Ⅱ）
令和 5 年 12 月 27 日

都道府県医師会
感染症危機管理担当理事 殿

日本医師会感染症危機管理対策室長
釜 菫 敏

「エムボックス 診療の手引き 第 1.0 版」の周知について

今般、厚生労働省より、「エムボックス 診療の手引き 第 1.0 版」が作成された旨、各都道府県等衛生主管部（局）宛て事務連絡がなされ、本会に対しても周知方依頼がありました。

なお、本手引き（第 1.0 版）は 2023 年 12 月の情報を基に作成されており、今後の知見に応じて、内容に修正が必要となる場合があります。厚生労働省、国立感染症研究所等のホームページから最新の情報を得るようご注意ください。

つきましては、貴会におかれましても本件についてご了知のうえ、郡市区医師会及び関係医療機関に対する周知方について、ご高配のほどよろしくお願い申し上げます。

（参考）厚生労働省 エムボックスについて

https://www.mhlw.go.jp/stf/seisakunitsuite/bunya/kenkou/kekkaku-kansenshou19/monkeypox_00001.html

事務連絡
令和5年12月26日

公益社団法人 日本医師会 御中

厚生労働省健康・生活衛生局感染症対策部感染症対策課

「エムボックス 診療の手引き 第 1.0 版」の周知について

本日、「サル痘に関するハイリスク層への啓発及び診療・感染管理指針の作成のための研究」（令和5年度新興・再興感染症及び予防接種政策推進研究事業）において、「エムボックス 診療の手引き 第 1.0 版」が作成されましたので、内容について、貴会会員にご周知いただきますよう、お願いいたします。

また、同様の事務連絡を都道府県等に発出しておりますことを申し添えます。

（参考）

○エムボックス 診療の手引き 第 1.0 版

事務連絡
令和5年12月26日

各

都道府県
保健所設置市
特別区

 衛生主管部（局）御中

厚生労働省健康・生活衛生局感染症対策部感染症対策課

「エムボックス 診療の手引き 第1.0版」の周知について

本日、「サル痘に関するハイリスク層への啓発及び診療・感染管理指針の作成のための研究」（令和5年度新興・再興感染症及び予防接種政策推進研究事業）において、「エムボックス 診療の手引き 第1.0版」が作成されましたので、内容について御了知の上、医療機関等への周知の程お願いいたします。

なお、同様の事務連絡を公益社団法人日本医師会宛てに発出しておりますことを申し添えます。

（参考）

○エムボックス 診療の手引き 第1.0版

エムボックス

診療の手引き

第 1.0 版

Dec 2023

目次

はじめに 4

1 病原体・疫学 5

I 病原体／II 伝播様式／III 国内発生状況／IV 海外発生状況

2 臨床像・合併症 11

I 古典的な症状／II 2022年5月以降の流行での症状／III エムポックスの病態／IV 無症状病原体保有者

3 診療の実際と診断・届出 17

I エムポックス診療の実際／II 診断と届出

4 治療 23

I 抗ウイルス薬の臨床応用状況／II 免疫再構築症候群の対応／III 重症例の対応／IV 合併症のマネジメント／V 療養上の注意事項

5 感染対策 31

I 医療機関・クリニックにおける対策／II 自宅における対策

6 ワクチン 33

I エムポックスワクチンの概要／II 曝露前予防および曝露後予防

【一般向け啓発資料】 37

*本手引き(第1.0版)は, 2023年12月の情報を基に作成しました。今後の知見に応じて, 内容に修正が必要となる場合があります。厚生労働省, 国立感染症研究所等のホームページから常に最新の情報を得るようにしてください。

【エムボックス 診療の手引き 編集委員会 (順不同)】

中村 ふくみ 東京都立墨東病院 感染症科
石金 正裕 国立国際医療研究センター 国際感染症センター
水島 大輔 国立国際医療研究センター エイズ治療・研究開発センター
岩橋 恒太 特定非営利活動法人 akta

(研究協力者)

関 雄太郎 東京都立墨東病院 感染症科
足助 洵 東京都立墨東病院 感染症科
小坂 篤志 東京都立墨東病院 感染症科
阪本 直也 東京都立墨東病院 感染症科
森岡 慎一郎 国立国際医療研究センター 国際感染症センター
氏家 無限 国立国際医療研究センター 国際感染症センター
山岸 拓也 国立感染症研究所 薬剤耐性研究センター 併任 実地疫学研究センター
黒須 一見 国立感染症研究所 薬剤耐性研究センター 併任 実地疫学研究センター

(編集協力) studio0510

エムボックス 診療の手引き 第1.0版

第1.0版 発行 2023/12/26

令和5年度 新興・再興感染症及び予防接種政策推進研究事業 サル痘に関するハイリスク層への啓発及び診療・感染管理指針の作成のための研究 研究代表者 中村ふくみ

はじめに

エムポックスは、1970年に初めてのヒト感染例がザイール（現在のコンゴ民主共和国）で確認され、中央アフリカから西アフリカで継続的に発生している感染症でした。常在国以外で輸入感染例は少数報告されていますが、ヒト-ヒト感染はほとんど起こらず、発端例からの感染拡大はありませんでした。しかし、2022年5月、エムポックス常在国へ渡航歴のある患者が英国から報告され、以降、常在国への渡航歴や患者との接触歴がない患者の報告が欧州やアメリカで急増しました。世界保健機関は、今回のエムポックスの流行が国際的に懸念される公衆衛生上の緊急事態（PHEIC）に該当すると7月23日に宣言しました。国内では2022年7月25日に初めて患者が報告されました。国内での流行は2023年に入ってから本格化し、3～5月にピークを迎え、最近では散発的な発生にとどまっています。

今回の流行、再興感染症としてのエムポックスは、多くの患者が男性で性的接触による感染伝播であると考えられています。また古典的なエムポックスと症状や合併症の違い、病態別の治療方針、抗ウイルス薬やワクチンについて新たな情報が国内外から発信されています。本『手引き』では、現時点での情報と診療の実際、届出、感染対策についてできるだけわかりやすくまとめました。

国内で発生するエムポックス患者の減少に伴い、社会の関心が薄れつつあります。奇しくも『手引き 第1.0版』の発刊直前に、国内初めての死者が報道されました。しかし、低レベルでの感染伝播は持続的に起こっており、医療機関ではエムポックスを考えなかったことによる医療従事者や患者への感染が、社会では男性から女性への性的伝播、患者から同居家族への伝播が危惧されます。すなわちエムポックスは特定のコミュニティに限定された感染症にとどまらず、広く感染が拡大する危険性をはらんでいるのです。

本『手引き』が医療現場で参考にされ、扇情的な情報に左右されず、良い診療と情報が患者に提供されることを期待します。

研究班代表者 中村ふくみ

病原体・疫学

病原体

エムポックスは、オルソポックスウイルス属のエムポックスウイルス (mpox virus) による急性発疹性疾患であり、本邦では4類感染症に位置づけられている^{1,2}。1970年にヒトでの感染が確認されて以来、中央アフリカから西アフリカにかけて流行している。エムポックスウイルスはクレードⅠ（コンゴ盆地系統群）とクレードⅡ（西アフリカ系統群、クレードⅡaとⅡbに分かれる）の2系統が確認されている。

クレードⅠによる感染例の死亡率は10%程度であるのに対し、クレードⅡによる感染例の死亡例は1%程度と報告されている^{1,2}。2022年5月以降の世界的な流行における分離株の多くがクレードⅡのうちクレードⅡbのB.1系統とその亜系統に属している³。これらの株は2018年に英国、イスラエル、シンガポール、ナイジェリアで解析されたウイルスと近縁であり、当時検出されたウイルスから約50塩基の変異がみられたことから、想定されるエムポックスウイルスの変異の速度より速く変異が起きていることが示唆された。しかし、多くの変異が加わった原因や、変異が流行の動態に影響を与えているかは不明である⁴。また、米国、英国などから常在国への渡航歴があるA.2系統のウイルスも報告もされており、2022年5月以降、常在国外で拡大している流行とは関連しない症例と考えられた^{5,6}。

伝播様式

エムポックスは、ヒトからヒトへの感染の場合、患者の皮膚病変や近接した対面での呼吸器飛沫への一定時間以上の曝露 (prolonged face-to-face contact in close proximity)、患者が使用した寝具などの媒介物 (fomite) により伝播することが知られている。患者の皮膚病変のほか、血液、肛門、咽頭、尿などからエムポックスウイルスが検出され、特に皮膚病変、肛門からの検体がほかの部位と比較してウイルスDNA量が多いことが報告されている⁷。また、発症19日後の患者の精液からエムポックスウイルスが分離された報告⁸や、発症54日後の精液からエムポックスウイルスのDNAが検出された報告などがあり、精液を介した感染の可能性が示唆されている一方で、77例から採取した検体で発症15日後の精液の99%でウイルス培養が陰性であったとの報告もあり⁹、精液中のウイルスの感染性を有する期間については不明である。その他の部位からも、発症40日後の穿破したリンパ節、54日後と76日後の唾液からエムポックスウイルスのDNAが検出された報告があるが、感染性は不明である¹⁰。

発症までの期間が潜伏期間より短いと推定される症例があることから、発症前のエムポックス患者から感染伝播する可能性が示唆されている¹¹。

2022年5月以降の世界的な流行で報告された症例の多くは男性であり、男性間で性交渉を行う者（Men who have Sex with Men：MSM）が多く含まれていることが各国から報告されている。性別情報が得られた症例のうち、96.2%（77,685例/80,722例）は男性であり、年齢の中央値は34歳（四分位範囲：29-41歳）であったこと、18歳未満の症例は1.3%（1,107例/83,341例）であり、324例が5歳未満であったこと、性的指向（sexual orientation）の情報が得られた症例のうち、84.1%（25,763例/30,642例）がMSM、そのうち7.8%（2,011例/25,763例）がバイセクシャルであったことが報告されている。また、感染経路の判明しているもののうち、82.1%（15,588例/18,980例）が性的接触による感染であった。医療従事者の症例も1,226例報告されているが、ほとんどは医療機関外での感染であった³。陰部病変を有するMSMにおける性的接触での伝播が示唆されており、性的な関係のネットワークで相互につながるコミュニティの一部にエムポックスが入った可能性があることが指摘されている¹²。

一方で、海外渡航歴はあるものの感染経路不明の小児例の報告¹³や小児の家庭内感染の報告¹⁴、保健医療従事者の接触（fomite）感染¹⁵、医療従事者の針刺し事故での感染の報告¹⁶、ピアスやタトゥーの施術施設で消毒が不十分な器具を介したと考えられる利用者間の感染伝播の報告¹⁷もあり、性的接触以外での感染についても注意が必要である。

ただし、セックスパートナー以外の濃厚接触があった者における継続的な伝播は報告されていないことから、ECDCは引き続きMSMの一部を含む複数のセックスパートナーを有する者におけるリスクは中程度、一方、そのほかの幅広い層の人々のリスクは低い、と評価している¹⁸。

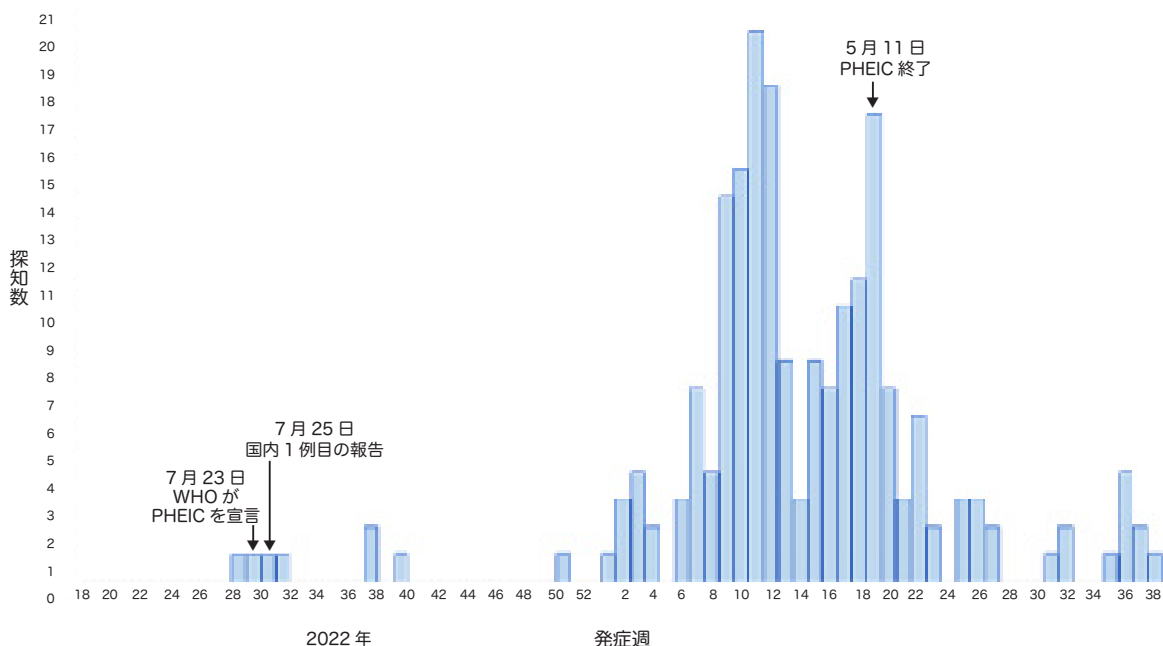
国内発生状況

エムポックスは、感染症法上で4類感染症に位置づけられており、患者もしくは無症状病原体保有者を診断した医師、感染死亡者及び感染死亡疑い者の死体を検案した医師は、ただちに最寄りの保健所への届出を行う必要がある。

2022年7月25日に、欧州でその後エムポックスと診断された者と接触した後、帰国後に発症した東京在住の成人男性が、エムポックスと診断された¹。2023年10月6日時点で、国内では208例が探知されている。症例はすべて男性であり、居住自治体別の探知数は東京都131例、神奈川県18例、大阪府15例、埼玉県11例、千葉県9例であり、その他、茨城県、群馬県、山梨県、静岡県、愛知県、京都府、兵庫県、奈良県、広島県、徳島県、香川県、高知県、鹿児島県、沖縄県から報告があった¹⁹。これまで探知された症例において、死亡例や重症例はない。症状については、無症状病原体保有者5名を除き、186例（89%）に発疹がみられ、発熱が153例（74%）でみられた。海外渡航歴のない症例が193例（93%）であり、特に2022年38週以降は海外渡航歴のない症例が主体である¹⁹。また、2023年10月6日時点で確認されている症例208例のうち198例（95%）において感染経路で接触感染と報告されており、そのうち151例（73%）では発症前21日間に性的接触があったことが確認されている¹⁹。2022年以降の国際的な流行で報告された症例の多くは男性であり、WHOは、男性間性的接触による感染が多いことを報告していることから、国内においても男性同士の性的接触による感染伝播が起こっている可能性が示唆される。

図 1-1 発症週別エムポックス探知数 (2022年5月2日～2023年10月1日)¹⁹

(疫学週 2022年第18週～2023年第39週)
(n=200 無症状病原体保有者5名, 発症日不明者3名を除く, 2023年10月6日集計時点)



(国立感染症研究所, 複数国で報告されているエムポックスについて (第6報) より引用)
<https://www.niid.go.jp/niid/ja/monkeypox-m/2596-cepr/12320-mpox-ra-1108.html>

表 1-1 エムポックス探知例の特徴 (2022年5月2日～2023年10月1日)¹⁹

(疫学週 2022年第18週～2023年第39週) (n=208 2023年10月6日集計時点)

項目	人数 (人)	割合 (%)	
性別	男性	208	100.0
年代	20代以下	32	15.4
	30代	75	36.1
	40代	85	40.9
	50代以上	16	7.7
症状	あり	203	97.6
	発疹	186	89.4
	発熱	153	73.6
	リンパ節腫脹	71	34.1
	肛門直腸痛	44	21.2
	倦怠感	40	19.2
	なし	5	2.4
感染経路 (推定・確定)	接触感染	198	95.2
発症前 21 日間の性的接触	あり	151	72.6
HIV 罹患 [†]	あり	84	60.0
STI 既往歴 [†]	あり	117	83.6
うち梅毒の既往歴 [†]	あり	63	45.0
転帰 [†]	死亡	0	0.0

†: 届出及び保健所による疫学調査により把握された情報に基づく
(n = 140 不明もしくは 2023 年 10 月 6 日時点で情報のない 68 例除く)

(国立感染症研究所, 複数国で報告されているエムポックスについて (第6報) より引用)
<https://www.niid.go.jp/niid/ja/monkeypox-m/2596-cepr/12320-mpox-ra-1108.html>

なお、2023年5月2日までは、厚生労働省のホームページで、患者の年代、性別、症状、医療機関受診日、居住自治体（居住地）、海外渡航歴、その他（患者の状態）について公表されていたが、2023年5月12日以降は、患者の自治体について公表される形に変更になり、2023年7月1日以降は、原則毎週金曜日に症例数が更新される形となった。

IV 海外発生状況

2022年5月7日に、英国は、常在国であるナイジェリア渡航後のエムポックス患者の発生を報告した。以降、欧米を中心に、常在国への渡航歴や患者への接触歴のないエムポックス症例が報告されている。世界保健機関（WHO）は7月21日にエムポックスに関する2回目の国際保健規則（IHR）緊急委員会を開催し、IHRに基づく「国際的に懸念される公衆衛生上の緊急事態（PHEIC）」に該当するか議論を行った。緊急委員会の意見をふまえ、7月23日にWHO事務局長は今回のエムポックスの流行がPHEICに該当すると宣言した²⁰。

WHOに加盟している常在国を含む116の国と地域から、2023年10月31日時点で、2022年1月1日以降に診断された91,788例の確定症例が報告されている²¹。地域別には、南北アメリカ60,092例（65.5%）、欧州26,395例（28.8%）であり、常在国外では前例のない規模の流行となっている。2022年8月をピークに世界全体での報告数は減少したが、2023年3月以降、アジアからの報告が増加している。

また、2023年5月10日に開催された5回目のIHR緊急委員会の意見を踏まえて、5月11日にWHO事務局長は今回のエムポックスの流行について、一部地域での報告が続いているものの、世界的に感染症が持続的に減少しており、過去3カ月間に報告された報告数は、前の3カ月間に比べてほぼ90%減少していること、疾患の重症度や臨床症状に変化がないことを確認できたことなどから、PHEICに該当しないと緊急事態の終了を宣言した²²。そのうえで、事務局長は、世界的に減少傾向にある一方で、特定のコミュニティではウイルスの感染が続いていることを指摘した。さらに事務局長は、各国がサーベイランスと対応能力を維持し、将来のアウトブレイクに対処するために、既存の国家保健プログラムにエムポックスの予防とケアを統合し続けることの重要性を強調した²²。また、2023年8月21日に、WHO事務局長からIHRに基づく恒常的勧告が発出された²³。この「恒常的勧告」が発出されたのは初めてのことである。

▶参考文献

- 1.厚生労働省. エムポックスについて.
https://www.mhlw.go.jp/stf/seisakunitsuite/bunya/kenkou/kekkaku-kansenshou19/monkeypox_00001.html
[2023/12/10 閲覧]
- 2.国立感染症研究所. サル痘とは.
<https://www.niid.go.jp/niid/ja/kansenohanashi/408-monkeypox-intro.html> [2023/12/10 閲覧]
- 3.WHO. Mpox (monkeypox) outbreak 2022.
<https://www.who.int/emergencies/situations/monkeypox-oubreak-2022> [2023/12/10 閲覧]
- 4.Isidro J, Borges V, Pinto M, Sobral D, Santos JD, Nunes A, Mixão V, Ferreira R, Santos D, Duarte S, Vieira L, Borrego MJ, Nuncio S, de Carvalho IL, Pelerito A, Cordeiro R, Gomes JP. Addendum: Phylogenomic characterization and signs of microevolution in the 2022 multi-country outbreak of monkeypox virus. *Nat Med.* 2022 Oct;28 (10) :2220-2221. doi: 10.1038/s41591-022-02036-2. Erratum for: *Nat Med.* 2022 Aug;28 (8) :1569-1572. PMID: 36131032
- 5.ECDC. Epidemiological data on the 2022 mpox (monkeypox) outbreak.
<https://www.ecdc.europa.eu/en/infectious-disease-topics/z-disease-list/mpox-monkeypox/epidemiological-data-2022-mpox-monkeypox> [2023/12/10 閲覧]
- 6.UKHS. Monkeypox cases confirmed in England – latest updates. <https://www.gov.uk/government/news/monkeypox-cases-confirmed-in-england-latest-updates> [2023/12/10 閲覧]
- 7.Colavita F, Antinori A, Nicastrì E, Focosi D, Girardi E, Vaia F, Maggi F. Monkeypox virus in human body sites and fluids: evidence for transmission. *Lancet Infect Dis.* 2023 Jan;23 (1) :6-8. doi: 10.1016/S1473-3099 (22) 00639-9. Epub 2022 Sep 29. PMID: 36183708
- 8.Lapa D, Carletti F, Mazzotta V, Matusali G, Pinnetti C, Meschi S, Gagliardini R, Colavita F, Mondì A, Minosse C, Scorzolini L, Cicalini S, Maffongelli G, Specchiarello E, Camici M, Bettini A, Baldini F, Francalancia M, Mizzoni K, Garbuglia AR, Nicastrì E, Girardi E, Antinori A, Vaia F, Maggi F; INMI Monkeypox Study Group. Monkeypox virus isolation from a semen sample collected in the early phase of infection in a patient with prolonged seminal viral shedding. *Lancet Infect Dis.* 2022 Sep;22 (9) :1267-1269. doi: 10.1016/S1473-3099 (22) 00513-8. Epub 2022 Aug 2. PMID: 35931095
- 9.Suñer C, Ubals M, Tarín-Vicente EJ, Mendoza A, Alemany A, Hernández-Rodríguez Á, Casañ C, Descalzo V, Ouchi D, Marc A, Rivero À, Coll P, Oller X, Miguel Cabrera J, Vall-Mayans M, Dolores Folguez M, Ángeles Melendez M, Agud-Dios M, Gil-Cruz E, Paris de Leon A, Ramírez Marinero A, Buhichyck V, Galván-Casas C, Paredes R, Prat N, Sala Farre MR, Bonet-Simó JM, Farré M, Ortiz-Romero PL, Clotet B, García-Patos V, Casabona J, Guedj J, Cardona PJ, Blanco I; Movie Group; Marks M, Mitjà O. Viral dynamics in patients with monkeypox infection: a prospective cohort study in Spain. *Lancet Infect Dis.* 2023 Apr;23 (4) :445-453. doi: 10.1016/S1473-3099 (22) 00794-0. Epub 2022 Dec 12. PMID: 36521505
- 10.Pettke A, Filén F, Widgren K, Jacks A, Glans H, Andreasson S, Muradrasoli S, Helgesson S, Hauzenberger E, Karlberg ML, Walai N, Bjerkner A, Gourelé H, Gredmark-Russ S, Lindsjö OK, Sondén K, Asgeirsson H. Ten-Week Follow-Up of Monkeypox Case-Patient, Sweden, 2022. *Emerg Infect Dis.* 2022 Oct;28 (10) :2074-2077. doi: 10.3201/eid2810.221107. PMID: 36148930
- 11.Ward T, Christie R, Paton RS, Cumming F, Overton CE. Transmission dynamics of monkeypox in the United Kingdom: contact tracing study. *BMJ.* 2022 Nov 2;379:e073153. doi: 10.1136/bmj-2022-073153. PMID: 36323407
- 12.ECDC. Risk Assessment: Monkeypox multi-country outbreak. <https://www.ecdc.europa.eu/en/publications-data/risk-assessment-monkeypox-multi-country-outbreak> [2023/12/10 閲覧]
- 13.Tutu van Furth AM, van der Kuip M, van Els AL, Fievez LC, van Rijckevorsel GG, van den Ouden A, Jonges M, Welkers MR. Paediatric monkeypox patient with unknown source of infection, the Netherlands, June 2022. *Euro Surveill.* 2022 Jul;27 (29) :2200552. doi: 10.2807/1560-7917.ES.2022.27.29.2200552. PMID: 35866435
- 14.Del Giudice P, Fribourg A, Roudiere L, Gillon J, Decoppet A, Reverte M. Familial Monkeypox Virus Infection Involving 2 Young Children. *Emerg Infect Dis.* 2023 Feb;29 (2) :437-9. doi: 10.3201/eid2902.221674. Epub 2022 Dec 23. PMID: 36564155

- 15.Salvato RS, Rodrigues Ikeda ML, Barcellos RB, Godinho FM, Sesterheim P, Bitencourt LCB, Gregianini TS, Gorini da Veiga AB, Spilki FR, Wallau GL. Possible Occupational Infection of Healthcare Workers with Monkeypox Virus, Brazil. *Emerg Infect Dis.* 2022 Dec;28 (12) :2520-2523. doi: 10.3201/eid2812.221343. Epub 2022 Sep 30. PMID: 36178142
- 16.Carvalho LB, Casadio LVB, Polly M, Nastro AC, Turdo AC, de Araujo Eliodoro RH, Sabino EC, Levin AS, de Proença ACT, Higashino HR. Monkeypox Virus Transmission to Healthcare Worker through Needlestick Injury, Brazil. *Emerg Infect Dis.* 2022 Nov;28 (11) :2334-2336. doi: 10.3201/eid2811.221323. Epub 2022 Sep 19. PMID: 36121391
- 17.Del Río García V, Palacios JG, Morcillo AM, Duran-Pla E, Rodríguez BS, Lorusso N. Monkeypox outbreak in a piercing and tattoo establishment in Spain. *Lancet Infect Dis.* 2022 Nov;22 (11) :1526-1528. doi: 10.1016/S1473-3099 (22) 00652-1. Epub 2022 Sep 29. PMID: 36183706
- 18.ECDC. Monkeypox multi-country outbreak – second update. 18 October 2022. <https://www.ecdc.europa.eu/en/publications-data/monkeypox-multi-country-outbreak-second-update>. [2023/12/10 閲覧]
19. 国立感染症研究所 . 複数国で報告されているエムポックスについて (第 6 報). <https://www.niid.go.jp/niid/ja/monkeypox-m/2596-cepr/12320-mpox-ra-1108.html> [2023/12/10 閲覧]
- 20.WHO. Second meeting of the International Health Regulations (2005) (IHR) Emergency Committee regarding the multi-country outbreak of monkeypox. [https://www.who.int/news/item/23-07-2022-second-meeting-of-the-international-health-regulations-\(2005\)-\(ihr\)-emergency-committee-regarding-the-multi-country-outbreak-of-monkeypox](https://www.who.int/news/item/23-07-2022-second-meeting-of-the-international-health-regulations-(2005)-(ihr)-emergency-committee-regarding-the-multi-country-outbreak-of-monkeypox) [2023/12/10 閲覧]
- 21.WHO. Multi-country outbreak of monkeypox, External situation report #30 – 25 November, 2023. <https://www.who.int/publications/m/item/multi-country-outbreak-of-mpox--external-situation-report-30---25-november-2023> [2023/12/10 閲覧]
- 22.WHO. Fifth Meeting of the International Health Regulations (2005) (IHR) Emergency Committee on the Multi-Country Outbreak of mpox (monkeypox) [https://www.who.int/news/item/11-05-2023-fifth-meeting-of-the-international-health-regulations-\(2005\)-\(ihr\)-emergency-committee-on-the-multi-country-outbreak-of-monkeypox-\(mpox\)](https://www.who.int/news/item/11-05-2023-fifth-meeting-of-the-international-health-regulations-(2005)-(ihr)-emergency-committee-on-the-multi-country-outbreak-of-monkeypox-(mpox)) [2023/12/10 閲覧]
- 23.WHO. Standing recommendations for mpox issued by the Director-General of the World Health Organization (WHO) in accordance with the International Health Regulations (2005) (IHR). [https://www.who.int/publications/m/item/standing-recommendations-for-mpox-issued-by-the-director-general-of-the-world-health-organization-\(who\)-in-accordance-with-the-international-health-regulations-\(2005\)-\(ihr\)](https://www.who.int/publications/m/item/standing-recommendations-for-mpox-issued-by-the-director-general-of-the-world-health-organization-(who)-in-accordance-with-the-international-health-regulations-(2005)-(ihr)) [2023/12/10 閲覧]

古典的な症状 (2022年5月の流行以前)

発熱、頭痛、リンパ節腫脹などの前駆症状が通常0～5日程度持続する。皮疹と前駆症状は前後することもあるが、典型的には発熱した当日から4日以内に特徴的な皮疹が出現する¹⁻³。前駆症状は発熱、寒気、リンパ節腫脹（顎下、頸部、鼠径部）、頭痛、筋肉痛、咽頭痛が多く報告されている¹⁻⁴。罹患後の数日以内に出現するリンパ節腫脹は、通常は天然痘や水痘には伴わないので鑑別に有用とされる。

皮疹の好発部位は顔面が最多で、体幹および上肢や掌、下肢、足底、口腔粘膜が多い¹⁻⁴。掌、足底の皮疹は通常は水痘で見られず鑑別の上で有用とされる。典型的には丘疹、小胞、膿疱、斑点、痂皮、潰瘍など多種の皮疹が出現する¹⁻⁴。紅斑→丘疹→水疱→膿疱→結痂→落屑と段階が移行すると報告されており^{1,3-5}、皮疹の時相が一致していることが特徴である⁶。出現から7～14日後に痂皮化することが知られている^{1,4}。稀な合併症として脳炎⁷や咽後膿瘍⁸、角膜炎などの眼病変などが報告^{3,9,10}されている。

2022年5月以降の流行での症状

1. 古典的な症状との違い

患者の8割以上に発熱、寒気、リンパ節腫脹、頭痛、筋肉痛、咽頭痛などの前駆症状が認められた^{6,11}。しかし前駆症状を伴わない例が1割程度報告されている^{6,11}。今回の流行は男性同士の性的接触が主な感染経路であり、2022年5月以降の流行以前よりも肛門・直腸、口腔周囲の皮膚病変の割合が増えた^{6,11,12}。皮疹の経過は前述の通りであるが、今回の流行では時相の異なる皮疹が見られることも特徴的である^{5,6,13}。

2. 合併症

2022年5月以降の流行におけるエムポックスウイルスに起因する頻度の多い合併症として蜂窩織炎、直腸炎、陰茎浮腫、扁桃腺炎・咽頭炎などが報告されている^{12,14,15}。頻度は低いものの、注意が必要な病態としてウイルス性肺炎¹⁶、ウイルス性心筋炎¹⁷、角膜炎・結膜炎¹⁸、関節炎・骨髄炎^{19,20}、播種性病変²¹、脳炎・脊髄炎^{22,23}が報告されている。2022年5月以降の流行で

は性的接触による感染が多く、HIV、梅毒、淋菌、クラミジアなどの性感染症の合併例が報告されている¹²。

3. HIV 合併例

HIV 未治療で CD4 陽性リンパ球数 (CD4 数) が低値の合併例では^{1,2}、記載の症状が長引き、播種性病変をきたす可能性がある。CD4 数 350/μL 未満の HIV 合併エムポックス症例 382 名における 19 カ国にまたがる検討では、死亡症例は全て CD4 数 200/μL 未満であり、特に、CD4 数 50/μL 未満の症例における死亡率は 27% と高く、きわめて危険な日和見感染症である (死亡率 CD4 数 350/μL 未満 7%、CD4 数 200/μL 未満 15%)²⁴。

重症例の症状は多岐にわたり、CD4 数 100/μL 未満では、CD4 数 300/μL 以上の症例と比較して、広範な壊死性皮膚病変 58%、細菌感染 44% (菌血症 18%)、結膜炎等の眼病変 15%、肺病変 29% (肺結節 9%) などの合併症の頻度が高い。未治療で CD4 数 200/μL 未満の HIV 合併例は、重症化ハイリスク例と考えられ、エムポックス診断時の HIV 感染症合併の有無の検索と陽性時の CD4 数の評価が重要である。抗 HIV 療法によりウイルスコントロールが良好な例においては、非 HIV 合併症例と同様、重症化は稀であると考えられる。

また、抗 HIV 療法 (Antiretroviral therapy : ART) による免疫状態の改善により、症状が悪化する免疫再構築症候群 (Immune Reconstitution Inflammatory Syndrome : IRIS) が、HIV 合併例の予後に影響することが明らかになっており、前述の報告では、85 例 (22%) で ART を開始・再開し、これらの 5% (21 例) が IRIS による症状の増悪を認め (CD4 数 100/μL 未満 18%、CD4 数 100-200/μL で 6%)、その半数以上の 12 例 (57%) が死亡している。

エムポックスの病態

エムポックスは基本的に時間の経過とともに自然治癒する疾患である。重症例や重症化ハイリスク例は重篤な状態となる可能性があり、特に免疫不全患者においては死亡例も報告されているため、重症例と重症化ハイリスク例は早期に治療介入することが推奨されている^{25,26}。軽症例は基本的に自然治癒することがほとんどであり、皮疹による疼痛に対し鎮痛薬などの対処療法が考慮される²⁷。エムポックスの病態は、下記の通り、重症例、重症化ハイリスク例、軽症例と定義され、病態によって治療方針を検討する²⁸。

表 2-1 エムポックスの病態

① 重症例：次のうち、少なくとも 1 つの状態がある場合

- ・直腸出血などの出血性病変
- ・皮膚病変の数が多く（100 個以上）癒合している
- ・ウイルス性敗血症，細菌性敗血症の合併
- ・エムポックスによる脳炎・脊髄炎
- ・エムポックスによる眼球または眼窩周囲の病変
- ・入院を要するエムポックスまたはその合併症による病態がある
- ・重篤な後遺症をもたらす可能性のある解剖学的領域への侵襲がある場合（咽頭，陰茎，外陰部，膣，尿道，直腸，肛門病変，特にデブリードマンなどの外科的介入を必要とするものなど）

② 重症化ハイリスク例：次のうち、少なくとも 1 つの状態がある場合

- ・免疫不全（免疫不全を有する HIV 感染症（CD4 陽性リンパ球数 200/μL 未満），白血病，悪性リンパ腫，全身性悪性腫瘍，固形臓器移植患者，原発性免疫不全症，免疫抑制剤*，放射線治療などを受けているもの）
*免疫抑制剤：アルキル化剤・代謝拮抗薬・腫瘍壊死性因子阻害剤・高用量のコルチステロイドなど
- ・小児（12 歳未満）
- ・妊娠中・授乳中
- ・重度の皮膚疾患（アトピー性皮膚炎，重度のにきびなど）

③ 軽症例

①，②以外

IV 無症状病原体保有者

無症状病原体保有者の存在が欧米各国の研究において報告されている。これらの研究では、淋菌・クラミジア検査用の直腸ぬぐい検体や咽頭ぬぐい・尿・直腸ぬぐい検体の混合検体などの残検体が用いられ、流行状況により 1.3～6.5% 程度のエムポックス陽性率が報告されている^{29,30}。無症状病原体保有者の中には、症状が軽微かその症状をエムポックスと認識していない（unrecognized）状態や、何らかの理由で診断に至っていない（undiagnosed）状態が混在していることも考えられる。無症状病原体保有者の感染性は不明だが、無症状病原体保有者より検出されたエムポックスウイルス DNA の複製能力が確認されており¹，本人が感染を自覚せずに他者に感染させている症例は存在すると考えられる。無症状病原体保有者においては、検査陽性判明日を起算して原則 8 週間、性的接触を控えることが推奨される。

東京近郊で 2022 年 1～3 月に実施された無症状の MSM における研究では、1,346 名のうち 5 名（0.4%）が陽性となり、うち 3 名が研究期間中無症状のままであった。同期間において、研究参加後に 3 名が後日症状を発症し新たにエムポックスと診断されており、無症候者 3 名に対し有症状者は 5 名であった。無症状病原体保有者の診断は、検査のタイミングに左右される一方、有症状者は比較的捕捉されやすいことを考慮すると、無症状または認識されない病原体保有者は稀ではないことが示唆される³¹。

▶参考文献

1. Gregory D. Huhn, Audrey M. Bauer, Krista Yorita, Mary Beth Graham, James Sejvar, Anna Likos, Inger K. Damon, Mary G. Reynolds, and Matthew J. Kuehnert. Clinical Characteristics of Human Monkeypox, and Risk Factors for Severe Disease. *Clin Infect Dis.* 2005;41 (12) :1742.
2. Eskild Petersen, MD, DMSc, DTMHa,b,c,* , Anu Kantele, MD, PhDd, Marion Koopmans, Danny Asogun, Adesola Yinka-Ogunleye, Chikwe Ihekweazu, , Alimuddin Zumla,. Human Monkeypox Epidemiologic and Clinical Characteristics, Diagnosis, and Prevention. *Infect Dis Clin N Am* (2019) <https://doi.org/10.1016/j.idc.2019.03.001>
3. Z. Jezek, M. Szczeniowski, K. M. Paluku, and M. Mutombo. Human Monkeypox: Clinical Features of 282 Patients. *The Journal of Infectious Diseases*, Volume 156, Issue 2, August 1987, Pages 293–298.
4. Adesola Yinka-Ogunleye, Olusola Aruna, Mahmood Dalhat, Dimie Ogoina, Andrea McCollum, Yahyah Disu, Ibrahim Mamadu, Afolabi Akinpelu, Adama Ahmad, Joel Burga, Adolphe Ndoreraho, Edouard Nkuzimana, Lamin Manneh, Amina Mohammed, Olawunmi Adeoye, Daniel Tom-Aba, Bernard Silenou, Oladipupo Ipadeola, Muhammad Saleh, Ayodele Adeyemo, Ifeoma Nwadiutor, Neni Aworabhi, Patience Uke, Doris John, Paul Wakama, Mary Reynolds, Matthew R Mauldin, Jeffrey Doty, Kimberly Wilkins, Joy Musa, Asheena Khalakdina, Adebayo Adedeji, Nwando Mba, Olubunmi Ojo, Gerard Krause, Chikwe Ihekweazu, Outbreak of human monkeypox in Nigeria in 2017–18: a clinical and epidemiological report. *Lancet Infect Dis.* 2019;19 (8) :872.
5. CDC Key Characteristics for Identifying Mpox
<https://www.cdc.gov/poxvirus/monkeypox/clinicians/clinical-recognition.html>
6. Aatish Patel, Julia Bilinska, Jerry C H Tam, Dayana Da Silva Fontoura, Claire Y Mason, Anna Daut, Luke B Snell, Jamie Murphy, Jack Potter, Cecilia Tuudah, Rohan Sundramoorthi, Movin Abeywickrema, Caitlin Pley, Vasanth Naidu, Gaia Nebbia, Emma Aarons, Alina Botgros, Sam T Douthwaite, Claire van Nispen tot Pannerden, Helen Winslow, Aisling Brown, Daniella Chilton, Achyuta Nori .Clinical features and novel presentations of human monkeypox in a central London centre during the 2022 outbreak: descriptive case series. *BMJ.* 2022;378:e072410.
7. James J. Sejvar, Yalamanchali Chowdary, Mark Schomogyi, James Stevens, Jayesh Patel, Kevin Karem, Marc Fischer, Matthew J. Kuehnert, Sherif R. Zaki, Christopher D. Paddock, Jeannette Guarner, Wun-Ju Shieh, Joanne L. Patton, Nikeva Bernard, Yu Li, Victoria A. Olson, Richard L. Kline, Vladimir N. Loparev, D. Scott Schmid, Bradley Beard, Russell R. Regnery, and Inger K. Damon, Human Monkeypox Infection: A Family Cluster in the Midwestern United States. *The Journal of Infectious Diseases* 2004;190:1833–40.
8. MICHAEL G. ANDERSON, LAWRENCE D. FRENKEL , SCOTT HOMANN, AND JENNIFER GUFFEY, A case of severe monkeypox virus disease in an American child: emerging infections and changing professional values. *Pediatric Infect Dis* 2003; 22:1093–6.
9. Foos, William, Wroblewski, Keith, Ittoop, Sabita. Subconjunctival Nodule in a Patient With Acute Monkeypox. *JAMA Ophthalmol.* 2022;140 (10) :e223742.
10. C. Hughes, A. McCollum, E. Pukuta, S. Karhemere, B. Nguete, R. Shongo Lushima, J. Kabamba, M. Balilo, J.-J. Muyembe Tamfum, O. Wemakoy, J. Malekani, B. Monroe, I. Damon, M. Reynolds. Ocular complications associated with acute monkeypox virus infection, *Int J Infect Dis.* 2014; 21 (suppl 1) :276-277.
11. Eloy José Tarín-Vicente, Andrea Alemany, Manuel Agud-Dios, María Ubals, Clara Suñer, Andrés Antón, Maider Arando, Jorge Arroyo-Andrés, Lorena Calderón-Lozano, Cristina Casañ, José Miguel Cabrera, Pep Coll, Vicente Descalzo, María Dolores Folgueira, Jorge N García-Pérez, Elena Gil-Cruz, Borja González-Rodríguez, Christian Gutiérrez-Collar, Águeda Hernández-Rodríguez, Paula López-Roa, María de los Ángeles Meléndez, Julia Montero-Menárguez, Irene Muñoz-Gallego, Sara Isabel Palencia-Pérez, Roger Paredes, Alfredo Pérez-Rivilla, María Piñana, Nuria Prat, Aída Ramirez, Ángel Rivero, Carmen Alejandra Rubio-Muñiz, Martí Vall, Kevin Stephen Acosta-Velásquez, An Wang, Cristina Galván-Casas, Michael Marks, Pablo L Ortiz-Romero, Oriol Mitjà. Clinical presentation and virological assessment of confirmed human monkeypox virus cases in Spain: a prospective observational cohort study. *Lancet* 2022;400 (10353) :661.
12. Thornhill JP, Barkati S, Walmsley S, Rockstroh J, Antinori A, Harrison LB, Palich R, Nori A, Reeves I, Habibi MS, Apea V, Boesecke C, Vandekerckhove L, Yakubovsky M, Sendagorta E, Blanco JL, Florence E, Moschese D, Maltez FM, Goorhuis A, Pourcher V, Migaud P, Noe S, Pintado C, Maggi F, Hansen AE, Hoffmann C, Lezama JI, Mussini C, Cattelan A, Makofane K, Tan D, Nozza S, Nemeth J, Klein MB, Orkin CM; SHARE-net Clinical Group. Monkeypox Virus Infection in Humans across 16 Countries - April-June 2022. *N Engl J Med.* 2022 Aug 25;387 (8) :679-691.

13. Alba Català, Petunia Clavo-Escribano, Josep Riera-Monroig, Gemma Martín-Ezquerro, Pablo Fernandez-Gonzalez, Leonor Revelles-Peñas, Ana Simon-Gozalbo, Francisco José Rodríguez-Cuadrado, Vanessa Guilera Castells, Francisco Javier de la Torre Gomar, Alicia Comunión-Artieda, Laura de Fuertes de Vega, José Luis Blanco, Susana Puig, Ángela María García-Miñarro, Esther Fiz Benito, Carlos Muñoz-Santos, Juan Bosco Repiso-Jiménez, Cristina López Lluell, Carmen Ceballos-Rodríguez, Víctor García Rodríguez, Juan Luis Castaño Fernández, Irene Sánchez-Gutiérrez, Ricardo Calvo-López, Emilio Berna-Rico, Belén de Nicolás-Ruanes, Francesca Corella Vicente, Eloy José Tarín Vicente, Laura de la Fernández de la Fuente, Nuria Riera-Martí, Miguel Angel Descalzo-Gallego, Mercè Grau-Perez, Ignacio García-Doval, Irene Fuertes. Monkeypox outbreak in Spain: clinical and epidemiological findings in a prospective cross-sectional study of 185 cases. *Br J Dermatol.* 2022;187(5):765. Epub 2022 Aug 20.
14. Candela C, Raccagni AR, Bruzzesi E, Bertoni C, Rizzo A, Gagliardi G, Canetti D, Gianotti N, Mileto D, Gismondo MR, Castagna A, Nozza S; Centro San Luigi (CSL) Working Group. Human Monkeypox Experience in a Tertiary Level Hospital in Milan, Italy, between May and October 2022: Epidemiological Features and Clinical Characteristics. *Viruses.* 2023 Mar 2;15 (3) :667. doi: 10.3390/v15030667. PMID: 36992376; PMCID: PMC10051371.
15. Fink DL, Callaby H, Luintel A, Beynon W, Bond H, Lim EY, Gkrania-Klotsas E, Heskin J, Bracchi M, Rathish B, Milligan I, O'Hara G, Rimmer S, Peters JR, Payne L, Mody N, Hodgson B, Lewthwaite P, Lester R, Woolley SD, Sturdy A, Whittington A, Johnson L, Jacobs N, Quartey J, Ai Payne B, Crowe S, Elliott IA, Harrison T, Cole J, Beard K, Cusack TP, Jones I, Banerjee R, Rampling T; Specialist and High Consequence Infectious Diseases Centres Network for Monkeypox; Dunning J. Clinical features and management of individuals admitted to hospital with monkeypox and associated complications across the UK: a retrospective cohort study. *Lancet Infect Dis.* 2023 May;23 (5) :589-597.
16. Mitjà O, Alemany A, Marks M, Lezama Mora JI, Rodríguez-Aldama JC, Torres Silva MS, Corral Herrera EA, Crabtree-Ramirez B, Blanco JL, Girometti N, Mazzotta V, Hazra A, Silva M, Montenegro-Idrogo JJ, Gebo K, Ghosh J, Peña Vázquez MF, Matos Prado E, Unigwe U, Villar-García J, Wald-Dickler N, Zucker J, Paredes R, Calmy A, Waters L, Galvan-Casas C, Walmsley S, Orkin CM; SHARE-NET writing group. Mpox in people with advanced HIV infection: a global case series. *Lancet.* 2023 Mar 18;401 (10380) :939-949.
17. Jaiswal V, Sultana Q, Lahori S, Mukherjee D, Agrawal V, Doshi N, Shrestha AB, Huang H, Nasir YM, Naz S. Monkeypox-Induced Myocarditis: A Systematic Review. *Curr Probl Cardiol.* 2023 May;48 (5) :101611.
18. Gandhi AP, Gupta PC, Padhi BK, Sandeep M, Suvvari TK, Shamim MA, Satapathy P, Sah R, León-Figueroa DA, Rodríguez-Morales AJ, Barboza JJ, Dziedzic A. Ophthalmic Manifestations of the Monkeypox Virus: A Systematic Review and Meta-Analysis. *Pathogens.* 2023; 12 (3) :452.
19. Fonti M, Mader T, Burmester-Kiang J, Aberle SW, Horvath-Mechtler B, Traugott M, Laferl H, Zoufaly A, Wenisch C, Erlacher L, Hoepfer W. Monkeypox associated acute arthritis. *Lancet Rheumatol.* 2022 Nov;4 (11) :e804.
20. Lombès A, Zmerli M, Nerozzi-Banfi E, Gozlan JM, Sellam J, Valin N. Arthritis due to monkeypox virus: A case report. *Joint Bone Spine.* 2023 Mar;90 (2) :105492.
21. Menezes YR, Miranda AB. Severe disseminated clinical presentation of monkeypox virus infection in an immunosuppressed patient: first death report in Brazil. *Rev Soc Bras Med Trop.* 2022 Aug 29;55:e0392.
22. Pastula DM, Copeland MJ, Hannan MC, Rapaka S, Kitani T, Kleiner E, Showler A, Yuen C, Ferriman EM, House J, O'Brien S, Burakoff A, Gupta B, Money KM, Matthews E, Beckham JD, Chauhan L, Piquet AL, Kumar RN, Tornatore CS, Padgett K, O'Laughlin K, Mangla AT, Kumar PN, Tyler KL, O'Connor SM. Two Cases of Monkeypox-Associated Encephalomyelitis - Colorado and the District of Columbia, July-August 2022. *MMWR Morb Mortal Wkly Rep.* 2022 Sep 23;71 (38) :1212-1215.
23. Cole J, Choudry S, Kular S, Payne T, Akili S, Callaby H, Gordon NC, Ankcorn M, Martin A, Hobson E, Tunbridge AJ. Monkeypox encephalitis with transverse myelitis in a female patient. *Lancet Infect Dis.* 2023 Mar;23 (3) :e115-e120.
24. Oriol Mitjà, Andrea Alemany, Michael Marks, Jezer I Lezama Mora, Juan Carlos Rodríguez-Aldama, Mayara Secco Torres Silva, Ever Arturo Corral Herrera, Brenda Crabtree-Ramirez, José Luis Blanco, Nicolo Girometti, Valentina Mazzotta, Aniruddha Hazra, Macarena Silva, Juan José Montenegro-Idrogo, Kelly Gebo, Jade Ghosh, María Fernanda Peña Vázquez, Eduardo Matos Prado, Uche Unigwe, Judit Villar-García, Noah Wald-Dickler, Jason Zucker, Roger Paredes, Alexandra Calmy, Laura Waters, Cristina Galvan-Casas, Sharon Walmsley, Chloe M Orkin; SHARE-NET writing group. Mpox in people with advanced HIV infection: a global case series. *Lancet.* 2023 Mar 18;401 (10380) :939-949.

- 25.Menezes YR, Miranda AB. Severe disseminated clinical presentation of monkeypox virus infection in an immunosuppressed patient: first death report in Brazil. *Rev Soc Bras Med Trop* 2022;55:e0392. <https://doi.org/10.1590/0037-8682-0392-2022> PMID:36037315.
- 26.Rao AK, Schrodtt CA, Minhaj FS, et al. Interim Clinical Treatment Considerations for Severe Manifestations of Mpox — United States, February 2023. *MMWR Morb Mortal Wkly Rep* 2023;72:232–243. DOI: <http://dx.doi.org/10.15585/mmwr.mm7209a4>.
- 27.World Health Organization. Clinical management and infection prevention and control for monkeypox: Interim rapid response Guidance. <https://www.who.int/publications/i/item/WHO-MPX-Clinical-and-IPC-2022.1>.
- 28.CDC.Interim Clinical Guidance for the Treatment of Mpox. https://www.cdc.gov/poxvirus/mpox/clinicians/treatment.html#anchor_1655488137245
- 29.De Baetselier I, Van Dijck C, Kenyon C, Coppens J, Michiels J, de Block T, Smet H, Coppens S, Vanroye F, Bugert JJ, Giral P, Zange S, Liesenborghs L, Brosius I, van Griensven J, Selhorst P, Florence E, Van den Bossche D, Ariën KK, Rezende AM, Vercauteren K, Van Esbroeck M; ITM Monkeypox study group. Retrospective detection of asymptomatic monkeypox virus infections among male sexual health clinic attendees in Belgium. *Nat Med.* 2022 Nov;28 (11) :2288-2292. doi: 10.1038/s41591-022-02004-w. Epub 2022 Aug 12. PMID: 35961373.
- 30.Ferré VM, Bachelard A, Zaidi M, Armand-Lefevre L, Descamps D, Charpentier C, Ghosn J. Detection of Monkeypox Virus in Anorectal Swabs From Asymptomatic Men Who Have Sex With Men in a Sexually Transmitted Infection Screening Program in Paris, France. *Ann Intern Med.* 2022 Oct;175 (10) :1491-1492. doi: 10.7326/M22-2183. Epub 2022 Aug 16. PMID: 35969863.
- 31.Mizushima D, Shintani Y, Takano M, Shiojiri D, Ando N, Aoki T, Watanabe K, Nakamoto T, Gatanaga H, Oka S. Prevalence of Asymptomatic Mpox among Men Who Have Sex with Men, Japan, January-March 2023. *Emerg Infect Dis.* 2023 Sep;29 (9) :1872-1876.

エムポックス診療の実際

1. 病歴聴取，身体診察のポイント

エムポックスを疑うポイントは、①皮疹の性状、②皮疹の分布、③皮疹以外の症状、④性交渉歴である¹⁻³。①～④をもとに鑑別診断をあげる。

1) 皮疹の性状

エムポックスの皮疹は、紅斑→丘疹→水疱→膿疱→結痂→落屑とステージが順次移行し、加えて、臨床経過のある一時点において、同一ステージの皮疹を呈すると報告されていた。この点は、異なるステージの皮疹が混在する水痘や天然痘との鑑別点である。しかし、今回の流行では、水痘のように異なるステージの皮疹が同時にみられることがあり、留意が必要である。

2) 皮疹の分布

皮疹は、顔面から始まり体幹部へと拡大していく。しかし、今回の流行では、皮疹の分布が従来との報告とは異なる場合がある。具体的には病変が会陰部・肛門周囲や口腔などの局所に集中しており、顔面から体幹部へと移行していく経過が追えない症例も存在する。

3) 皮疹以外の症状

皮疹の出現前に発熱、頭痛、リンパ節腫脹などの全身症状が先行するとされるが、必ずしも認められない事例が報告されている。加えて、肛門直腸病変による肛門痛、テネスマス、血便や、陰茎・尿道病変による排尿困難をきたした事例の報告がある。

4) 性交渉歴

今回のエムポックスは、MSMの間で流行している。性交渉時の皮膚・粘膜接触による感染事例が多い。男性の症例が多いが、小児、女性の報告もあるので留意する。

2. 鑑別診断

鑑別疾患は多岐にわたる。診療する際は、エムポックス以外の疾患の季節性や流行状況も念頭にいれ鑑別診断を行う必要がある。それぞれの疾患の特徴は成書を参照されたい。

1) 全身の発疹を呈する場合

エムポックスとの重要な鑑別疾患は、疾患の頻度が多い水痘、梅毒、性器ヘルペス、手足口病、カポジ水痘様発疹症などである。

2) 性器・肛門周辺のための皮膚病変の場合

性器ヘルペス、梅毒、带状疱疹、毛囊炎、伝染性軟属腫などが鑑別診断にあがる。

3) 直腸炎を呈する場合

淋菌、クラミジア、梅毒、性器ヘルペス、赤痢アメーバ症など、性感染症が鑑別診断にあがる。

3. 診療の留意点

エムポックスの診療での主な留意点として、以下の3点をあげる。

- ① 皮疹の性状や分布、全身症状、性交渉歴からエムポックスを疑うが、今回の流行では古典的な経過を取らない症例があること。
- ② 診療経験が乏しいうちは、エムポックスを疑うことができないかもしれない。そのため、他の疾患と臨床診断をして治療を行ったが、改善しない症例に遭遇する可能性がある（例：性器ヘルペスと診断して治療したが皮疹が改善しない）。つまり、通常の治療で改善しない場合に、エムポックスを鑑別できるかどうかということ。
- ③ 他の性感染症との重複感染が報告されているため、他の性感染症の確定診断がついたとしても、エムポックスの合併を疑う必要があること。

診断・届出

エムポックスの診断を行うためには各都道府県等の地方衛生研究所において、行政検査による確定検査を実施する必要がある。

1. 検査方法

確定診断には行政検査による確定診断（PCR 検査）が必要である。

検体採取方法は、水疱内容液や水疱蓋などの病変部を採取し、水疱が保たれている場合は、水疱内容液を注射器で吸引し採取、水疱が自壊している場合は、水疱内容液及び自壊組織をスワブでぬぐい、痂皮となっている場合は、ピンセットで痂皮を採取し、それぞれスクリューキャップのチューブに入れる。詳細については『病原体検出マニュアル エムポックスウイルス』（第4版（2023年6月国立感染症研究所）を参照されたい⁴。

疫学的用途などで無症状者に対して検査を実施する場合は、直腸ぬぐい検体や咽頭スワブまたはうがい液、尿、これらの混合検体などが使用されることがあるが、検出感度は低下する^{5,6}。これらの採取方法は通常の方法に則り採取する。

2. 診断、届出の流れ

エムポックスは感染症法における4類感染症に位置づけられており、診断した医師は最寄りの保健所長を経由して都道府県知事に対して直ちに届出を行うことが義務づけられている。エムポックスを疑う症状が見られた場合の対応については、「エムポックスに関する情報提供及び協力依頼について」（令和4年5月20日付け厚生労働省健康局結核感染症課事務連絡（令和5年5月26日最終改正））⁷に示されている。

【暫定症例定義】

1) 疑い例

原則、下記①～②すべてを満たす者とする

（臨床的にエムポックスを疑うに足るとして主治医が判断した場合についてはこの限りではない）。

①説明困難な急性発疹*（皮疹または粘膜疹）

*水痘、風しん、梅毒、伝染性軟属腫、アレルギー反応、その他の急性発疹および皮膚病変を呈する疾患によるものとして説明が困難であることをいう。ただし、これらの疾患が検査により否定されていることは必須ではない。

- ・発熱（38.5℃以上）
- ・頭痛
- ・背中痛み
- ・重度の脱力感
- ・リンパ節腫脹
- ・筋肉痛
- ・倦怠感
- ・咽頭痛
- ・肛門直腸痛
- ・その他の皮膚粘膜病変

②次のいずれかに該当する。

- ・発症 21 日以内に複数または不特定の者と性的接触があった。
- ・発症 21 日以内にエムポックスの患者、無症状病原体保有者または①を満たす者との接触（表 1 レベル中以上）があった。
- ・臨床的にエムポックスを疑うに足るとして主治医が判断をした。

2) 接触者

エムポックス患者(確定例)または疑い例と以下の表 3-1 に示す接触状況があったものをいう。

表 3-1 接触状況		エムポックス患者などとの接触の状況				
		創傷などを含む粘膜との接触	寝食をともにする家族や同居人	正常な皮膚のみとの接触	1 m 以内の接触歴 ^{注3}	1 m を超える接触歴
適切な PPE* の着用や感染予防策	なし	高 ^{注1}	高 ^{注2}	中 ^{注1}	中	低
	あり	—	—	—	低	低

* Personal Protective Equipment

注 1：動物におけるエムポックスの感染伝播がみられる国でのげっ歯類との接触を含む

注 2：寝具やタオルの共有や清掃・洗濯の際の確定例の体液が付着した寝具・洋服等との接触を含む

注 3：接触時間や会話の有無等周辺環境や接触の状況等個々の状況から感染性を総合的に判断すること

【診断（行政検査までの手順）】

エムポックスの診断を行うためには各都道府県等の地方衛生研究所において、行政検査による確定検査を実施する必要がある。「エムポックス診療の実際」(3 - I) をふまえ、エムポックス疑い例に該当する患者を診察した場合や、民間検査会社における研究用試薬を用いた検査により陽性と判明した医師は、最寄りの保健所に連絡の上、行政検査による確定検査を実施するための検体採取や検体搬送、疑い例患者に対する接触歴等の聴取等の対応について相談する。検体採取は、表 3-3 で示す検体採取方法を参照の上、検体を採取し保健所へ検体を提出する。残余検体については、保健所から求めがある場合に備え、結果判明まで保管しておくことが望ましい。

【届 出】

エムポックスは感染症法上 4 類感染症に位置づけられおり、感染症法第 12 条第 1 項に基づき、行政検査によりエムポックスと診断した医師は、直ちに最寄りの保健所に届出なければならない。エムポックスの届出基準による届出対象は、以下のとおりである⁸。

〈患者（確定例）〉

以下の表 3-2 の臨床的特徴を有する者を診察した結果、症状や所見からエムポックスが疑われ、かつ、表 3-3 の検査方法により、エムポックス患者と診断した場合。

〈無症状病原体保有者〉

診察した者が以下の臨床的特徴を呈していないが、表 3-3 の検査方法により、エムポックスの無症状病原体保有者と診断した場合

〈感染症死亡者の死体〉

以下の臨床的特徴を有する死体を検案した結果、症状や所見から、エムポックスが疑われ、かつ、以下の表 3-3 の検査方法により、エムポックスにより死亡したと判断した場合。

〈感染症死亡疑い者の死体〉

表 3-2 の臨床的特徴を有する死体を検案した結果、症状や所見から、エムポックスにより死亡したと疑われる場合。

表 3-2 臨床的特徴

- ・ウイルスを保有するヒトやげっ歯類などの動物との接触、およびそれらの皮膚粘膜病変、血液、体液との接触により感染する
- ・感染したヒトとの接触（性的接触を含む）の他、接近した対面による飛沫への長時間の曝露、体液や飛沫で汚染された寝具などとの接触によっても感染する。潜伏期間は通常 7～14 日（5～21 日）である
- ・皮疹、粘膜疹、その他の皮膚粘膜病変、発熱、頭痛、筋肉痛、背部痛、咽頭痛、肛門直腸痛、倦怠感、リンパ節腫脹がみられる。致死率は低い

表 3-3 検査方法

検査方法	検査材料
<ul style="list-style-type: none">・病原体の特異抗原の検出・分離・同定による病原体抗原の検出・検体から直接の核酸増幅法による病原体の遺伝子の検出	皮膚または粘膜病変、水疱内容液、鼻咽頭ぬぐい液、肛門直腸ぬぐい液、その他粘膜ぬぐい液、血液、尿、その他、検査方法に適する材料

▶ 参考文献

1. 国立感染症研究所. サル痘とは. <https://www.niid.go.jp/niid/ja/kansennohanashi/408-monkeypox-intro.html> [2023/3/30 閲覧]
2. WHO. Multi-country outbreak of mpox, External situation report #18 - 16 March 2023. <https://www.who.int/publications/m/item/multi-country-outbreak-of-mpox--externalsituation-report--18---16-march-2023> [2023/5/17 閲覧]
3. John P Thornhill, et al. Monkeypox Virus Infection in Humans across 16 Countries - April-June 2022. *N Engl J Med.* 2022. 25;387:679-691. doi: 10.1056/NEJMoa2207323. Epub 2022 Jul 21.
4. 国立感染症研究所. 病原体検出マニュアル エムポックスウイルス (第4版). [2023/7/1 閲覧]
5. Thornhill JP, Barkati S, Walmsley S, Rockstroh J, Antinori A, Harrison LB, Palich R, Nori A, Reeves I, Habibi MS, Apea V, Boesecke C, Vandekerckhove L, Yakubovsky M, Sendagorta E, Blanco JL, Florence E, Moschese D, Maltez FM, Goorhuis A, Pourcher V, Migaud P, Noe S, Pintado C, Maggi F, Hansen AE, Hoffmann C, Lezama JI, Mussini C, Cattelan A, Makofane K, Tan D, Nozza S, Nemeth J, Klein MB, Orkin CM; SHARE-net Clinical Group. Monkeypox Virus Infection in Humans across 16 Countries - April-June 2022. *N Engl J Med.* 2022 Aug 25;387(8):679-691. doi: 10.1056/NEJMoa2207323. Epub 2022 Jul 21. PMID: 35866746.
6. Tarín-Vicente EJ, Alemany A, Agud-Dios M, Ubals M, Suñer C, Antón A, Arando M, Arroyo-Andrés J, Calderón-Lozano L, Casañ C, Cabrera JM, Coll P, Descalzo V, Folgosa MD, García-Pérez JN, Gil-Cruz E, González-Rodríguez B, Gutiérrez-Collar C, Hernández-Rodríguez Á, López-Roa P, de Los Angeles Meléndez M, Montero-Menárguez J, Muñoz-Gallego I, Palencia-Pérez SI, Paredes R, Pérez-Rivilla A, Piñana M, Prat N, Ramirez A, Rivero Á, Rubio-Muñiz CA, Vall M, Acosta-Velásquez KS, Wang A, Galván-Casas C, Marks M, Ortiz-Romero PL, Mitjà O. Clinical presentation and virological assessment of confirmed human monkeypox virus cases in Spain: a prospective observational cohort study. *Lancet.* 2022 Aug 27;400(10353):661-669. doi: 10.1016/S0140-6736(22)01436-2. Epub 2022 Aug 8. Erratum in: *Lancet.* 2022 Dec 10;400(10368):2048. PMID: 35952705.
7. 令和4年5月20日付厚生労働省健康局結核感染症課事務連絡. サル痘に関する情報提供及び協力依頼について. 令和5年5月26日最終改正. <https://www.mhlw.go.jp/content/001101174.pdf>
8. 厚生労働省. 届出基準: 感染症法に基づく医師の届出のお願い. https://www.mhlw.go.jp/stf/seisakunitsuite/bunya/kenkou_iryuu/kenkou/kekkaku-kansenshou/kekkaku-kansenshou11/01.html

4

エムポックス

治療

抗ウイルス薬の臨床応用状況

エムポックス患者に対する治療の基本は、支持療法と疼痛コントロールである。しかし、免疫不全、併存疾患などの要因により、重症化する場合がある。このため、米国疾病予防管理センター（CDC）では、重症例や重症化ハイリスク例に対しては、テコビリマットの使用を推奨している¹。また、重症例や高度免疫不全患者に対しては、個別の症例の状況に応じて、テコビリマットと他薬剤の併用療法が考慮されるとしている²。用いられる併用薬には、シドフォビル、プリンシドフォビル、ワクシニア免疫グロブリン（Vaccinia Immune globulin : VIG）が含まれる³。ここで、治療方針に関わる3つの病態、重症例、重症化ハイリスク例、軽症例は下記の通り定義される³。

表 2-1 エムポックスの病態

① 重症例：次のうち、少なくとも1つの状態がある場合

- ・直腸出血などの出血性病変
- ・皮膚病変の数が多く（100個以上）癒合している
- ・ウイルス性敗血症、細菌性敗血症の合併
- ・エムポックスによる脳炎・脊髄炎
- ・エムポックスによる眼球または眼窩周囲の病変
- ・入院を要するエムポックスまたはその合併症による病態がある
- ・重篤な後遺症をもたらす可能性のある解剖学的領域への侵襲がある場合（咽頭、陰茎、外陰部、膣、尿道、直腸、肛門病変、特にデブリードマンなどの外科的介入を必要とするものなど）

② 重症化ハイリスク例：次のうち、少なくとも1つの状態がある場合

- ・免疫不全（免疫不全を有する HIV 感染症（CD4 陽性リンパ球数 200/μL 未満）、白血病、悪性リンパ腫、全身性悪性腫瘍、固形臓器移植患者、原発性免疫不全症、免疫抑制剤*、放射線治療などを受けているもの）
*免疫抑制剤：アルキル化剤・代謝拮抗薬・腫瘍壊死因子阻害剤・高用量のコルチステロイドなど
- ・小児（12歳未満）
- ・妊娠中・授乳中
- ・重度の皮膚疾患（アトピー性皮膚炎、重度のにきびなど）

③ 軽症例

- ①, ②以外

2023年1月以降、わが国ではエムポックス新規患者数が増加傾向にあり、以下2つの特定臨床研究を実施し、全国7医療機関において、わが国におけるエムポックス患者に対する治療体制を整備している。

1) エムポックスに対する経口テコビリマット治療の有効性及び安全性を検討する多施設共同非盲検二群間比較試験

治療薬として輸入されたテコビリマットを、NCGMを含む全国7医療機関において投与できる体制を構築した。具体的には、特定臨床研究「天然痘とサル痘に対する経口テコビリマット治療の有効性及び安全性を検討する多施設共同非盲検二群間比較試験」を立ち上げ、同薬剤による治療が提供できる体制を整備した⁴。2022年7月26日より患者登録を開始しており⁴、2023年度以降も本研究を継続している。テコビリマットを投与した2例では、重篤な副反応や重症化の兆候はなく、速やかな症状の改善とウイルスの消失がみられた⁵。

2) エムポックスに対するVIGの有効性及び安全性を検討する多施設共同単群試験

米国では重症化リスクのあるエムポックス患者の難治例や死亡例が報告されており、テコビリマット投与に加え、ステロイドパルス療法、VIG、血漿交換などが行われている。CDCは、2022年10月13日にエムポックスを含むオルソポックスウイルス感染症に対するVIGの使用を治験薬の拡大アクセス事業(Expanded Access IND Program)で承認した⁶。また、オーストラリアではテコビリマットとVIGを治療選択肢として使用できる診療体制を整えた⁷。

このような背景を受け、本邦でもエムポックスに対するVIGの有効性と安全性を検証し、同薬剤を使用できる体制を整えるため、特定臨床研究「M痘と天然痘に対するワクシニア免疫グロブリンの有効性及び安全性を検討する多施設共同単群試験」を立ち上げ、全国7医療機関において重症または重症免疫不全を有するエムポックス患者に対してVIGを使用できる体制を構築した⁸。

免疫再構築症候群 (IRIS) の対応

未治療のHIV合併症例におけるART開始に伴うIRIS発生時の対応に関して、現時点で明確なエビデンスは存在しない。また、ARTの開始時期に関しても、原則としては早期に開始すべきであるものの、最適な開始時期は不明であり、症例ごとに慎重に判断することになる。HIV合併症例で重症化のリスクが特に高いCD4数50/μL未満の症例では、エムポックス以外の日和見感染症が合併している可能性も高くIRISが疑われる際には、その他の病原体の検索も重要である^{9,10}。特に、直腸などの腸管に病変が存在した患者で、IRISを契機に死亡したと思われる症例が報告されている。IRISによる腸管病変の増悪による菌血症や腸管穿孔、イレウスなどが考慮されるが、CD4数が低値の場合、サイトメガロウイルス感染による腸管病変も合併している可能性が高く、症状増悪の原因病原体が単一ではない可能性も考慮に入れる必要がある¹⁰。エムポックスに対する早期の抗ウイルス療法と合併が考えられる病原体に対する抗微生物薬投与で、腸管などの粘膜病変や皮膚病変の症状緩和をみてからARTを開始すべき状況が想定される場合もあるかもしれないが、一方で、免疫改善がエムポックス治療には重要であることから、個別の判断が求められる。

IRIS 発症時に使用されるステロイドの役割についても、エムポックスに関しては現時点ではエビデンスはない。ステロイドによるエムポックス自体の増悪に影響する可能性もあり、今後のエビデンスが待たれる。

III 重症例の対応

重症例、免疫不全の患者や小児、妊婦などの重症化ハイリスク例は、重篤な状態となる可能性があるため、早期よりテコビリマットによる治療を検討する必要がある¹¹。

重度の免疫不全がある患者やテコビリマット投与後も症状が進行する患者においては、シドフォビルやワクシニア免疫グロブリンを併用した症例や、眼病変に対しトリフルジン点眼薬を併用した症例が報告されている^{12,13}。しかし、いずれの薬剤も日本では未承認である。

IV 合併症のマネジメント

1. 疼痛コントロール

2022年5月以降の流行における入院の主な理由の一つは、咽喉頭または肛門・直腸病変の疼痛である¹⁴。疼痛の程度としては Numerical Rating Scale で score 7～8 の疼痛を訴えることが多い。アセトアミノフェンや NSAIDs、プレガバリン、ガバペンチンなどの鎮痛薬の内服のほかリドカイン軟膏の局所塗布が有効とされるが¹⁵、オピオイド点滴による鎮痛を要する場合もある¹⁶。肛門ヘルペスも同様に肛門会陰部の皮疹、疼痛を呈することがあるので、性的接触がエムポックス感染の契機となっている場合には単純ヘルペスウイルスの重複感染に注意する。

2. 皮膚軟部組織の合併症

エムポックスによる皮疹の増悪により、皮膚軟部組織の二次性細菌感染が生じうる。HIV 合併感染例では全身性播種、壊死・出血を伴う皮疹例で蜂窩織炎、皮下膿瘍、続発する菌血症などが報告されている¹⁷。皮膚の発赤、熱感、腫脹を伴う場合は皮膚軟部組織感染症の合併を考慮し抗菌薬治療を行う。

3. 消化器の合併症

今回の流行では特に直腸炎の合併が多く、メタアナリシスによればエムポックス症例の 11% が直腸炎を合併している¹⁸。これは同性間性交渉を行う男性において、肛門性交によりエムポックスウイルスが直腸粘膜に直接侵入・進展することが原因と考えられている¹⁹。上述の肛門痛のほか、排便困難、出血を呈することがあり、排便時痛が強い場合は緩下剤の併用や腸管安静を行う。直腸穿孔²⁰や肛門周囲膿瘍²¹などの外科的治療介入を要する合併症も報告されているので症状が強い場合には CT 画像検査などを検討する。

4. 泌尿器の合併症

男性では陰茎浮腫による嵌頓包茎，排尿障害が生じうる。用手的包皮反転で改善が得られることが多い¹⁵。

5. 咽喉頭の合併症

上気道の病変としては扁桃腫大，咽頭炎，急性喉頭蓋などが報告されている。疼痛以外に扁桃腫大などの器質的变化によって経口摂取困難，気道狭窄を呈する場合がある。鎮痛薬のほか，腫脹が強い場合には短期間のステロイド投与が治療選択肢である²²。扁桃腺炎や急性喉頭蓋炎により気道緊急を生じた場合にはエアロゾル曝露対応をしつつ気道確保を行う。

6. 呼吸器の合併症

HIV 合併感染例では肺炎の合併が多く²³，びまん性多発結節影や胸水貯留を呈することが報告されている¹⁷。ただし，HIV 患者では他の日和見感染症による肺病変の可能性があるので気管支肺胞洗浄液，経気管支肺生検検体，胸水検体のエムポックスウイルス PCR と Multiplex PCR を検討する。二次性の細菌性肺炎を合併している場合には抗菌薬を追加する。

7. 循環器の合併症

胸痛を訴えや心不全徴候がみられる場合にはウイルス性心筋炎を考慮する。心電図変化に乏しい場合は心臓 MRI が有用である。致死性不整脈や心不全の発症に留意してモニタリングを行う。心筋炎 9 例のレビューでは，4 例で抗ウイルス薬の投与が行われ，その他の 5 例は支持療法のみで，全例が軽快している²⁴。ウイルス性心筋炎の治療選択肢である免疫グロブリン，ステロイド，シクロスポリン，アザチオプリンの使用に関してはエムポックス症例での報告がなく有効性は不明である。

8. 中枢神経の合併症

中枢神経系の症状としては頭痛が最も多く，筋痛，めまい，倦怠感などの訴えが多い。不安・焦燥の訴えも多く²⁵，偏見や差別への不安から自殺に至った症例も報告されている²⁶。ため入院・個室隔離する場合は注意を要する。抗不安薬のほかカウンセリングなどの精神的サポートも並行して行う。けいれんが 2.7%，錯乱が 2.4%，脳炎が 2.0% で報告されており²⁷，必要に応じて鎮静，抗てんかん薬の投与を行う。テコビリマットはミダゾラムの血中濃度を低下させるため²⁸，両者を併用する場合はミダゾラムの増量を行う。エムポックスの診断が確定している患者では脳脊髄液のエムポックスウイルス PCR に加えて，他疾患の除外のため脳脊髄液の Multiplex PCR を積極的に考慮する。PubMed での検索では 2023 年 5 月 1 日の時点でエムポックスウイルスによる髄膜炎の報告はない。脳脊髄炎に対して，免疫グロブリン療法，ステロイドパルス療法，血漿交換療法，リツキシマブ投与の併用で改善を得た報告がある^{29,30}。

9. 眼の合併症

角膜炎・結膜炎の頻度が高く，そのほか角膜・結膜の潰瘍，眼瞼膿疱などが報告されている³¹。

オルソポックスウイルスによる眼病変に有効とされるトリフルジン点眼薬を併用した報告があるが³²、2023年12月1日時点で、わが国では未承認薬である。結膜充血や眼脂増加がみられる場合は二次性の細菌性結膜炎を念頭に眼科診察を依頼する。また眼窩蜂窩織炎も生じ得るので¹⁷、眼周囲にエムポックスの皮疹がある症例で眼瞼の腫脹や発赤、眼球運動制限を伴う場合には画像評価を検討する。

10. 骨・関節の合併症

膝関節の単関節炎合併例が報告されている^{33,34}。関節痛はエムポックスの皮疹出現と同時期から出現する。関節 MRI では関節液貯留、滑膜炎所見、骨への炎症波及を呈することがある。関節液は単球優位の細胞数増加がみられ、エムポックスウイルス PCR が陽性となる。性的接触がエムポックス感染の契機となっている場合には淋菌性関節炎やクラミジアによる反応性関節炎の可能性があるため、これらの性感染症の検索を行う。治療は鎮痛薬による対症療法であり 2～3 週間で改善する。

V 療養上の注意事項

皮疹が完全に治癒し、落屑するまでの間（概ね 21 日程度）は周囲のヒトや動物に感染させる可能性があるため、感染者はヒトやペットの哺乳類との接触を避けるべきである。寝具、タオル、食器の共用を避けることも大切である。また、小児や妊婦、免疫不全者との密な接触も避けるべきである。また、性的接触についてはすべての皮疹が消失してから原則 8 週間は避けるべきである³⁵。

接触者についても、接触後 21 日間は症状が出ないか注意し、発症時には速やかにヒトやペットの哺乳類との接触を避け、医療機関を受診することが求められる。また、症状が出ていない場合でも、小児や妊婦、免疫不全者との密な接触や、性的接触をできる限り控えるべきである。エムポックスの患者または疑いとされた人は当面の間、献血は控えるよう厚生労働省から示されている。また、接触者は接触後 21 日間は献血を避けるべきである³⁶。

感染者が飼育しているペットに関して、感染者が発症後にペットと接触していない場合、自宅外で世話をしてもらうように知人など依頼し、回復後に自宅を消毒してから自宅に戻ることが推奨される。また、感染者が発症後にペットと接触した場合は、最終接触から 21 日間、ヒトや他の哺乳類との接触を避けることが推奨される。感染者が自宅でペットの世話をすることは皮疹を覆い、サージカルマスクを着用することが推奨される。一方で、ペットがエムポックスウイルスに感染した可能性がある場合、ケージなどに隔離し、接触する場合は手袋、サージカルマスク、目の防護具、ガウンの着用が推奨される。

▶ 参考文献

1. 米国 CDC. Guidance for Tecovirimat Use. (2023 年 2 月 23 日).
<https://www.cdc.gov/poxvirus/mpox/clinicians/Tecovirimat.html>.
2. Update on Managing Monkeypox in Patients Receiving Therapeutics.
<https://emergency.cdc.gov/han/2022/han00481.asp>
3. Interim Clinical Guidance for the Treatment of Mpox.
https://www.cdc.gov/poxvirus/mpox/clinicians/treatment.html#anchor_1655488137245
4. jRCT <https://jrct.niph.go.jp/latest-detail/jRCTs031220169>.
5. Treatment with tecovirimat of the first two cases of monkeypox in Japan. *J Infect Chemother*. 2023 Apr;29(4):418-421.
6. Expanded Access IND Protocol. <https://www.cdc.gov/poxvirus/mpox/pdf/VIGIV-IND-Protocol.pdf>.
Australian Human Monkeypox Treatment Guidelines.
7. <https://www.health.gov.au/sites/default/files/documents/2022/06/monkeypox-treatment-guidelines.pdf> jRCT
<https://jrct.niph.go.jp/latest-detail/jRCTs031220744>.
8. jRCT <https://jrct.niph.go.jp/latest-detail/jRCTs031220744>
9. Oriol Mitjà, Andrea Alemany, Michael Marks, Jezer I Lezama Mora, Juan Carlos Rodríguez-Aldama, Mayara Secco Torres Silva, Ever Arturo Corral Herrera, Brenda Crabtree-Ramirez, José Luis Blanco, Nicolo Girometti, Valentina Mazzotta, Aniruddha Hazra, Macarena Silva, Juan José Montenegro-Idrogo, Kelly Gebo, Jade Ghosn, María Fernanda Peña Vázquez, Eduardo Matos Prado, Uche Unigwe, Judit Villar-García, Noah Wald-Dickler, Jason Zucker, Roger Paredes, Alexandra Calmy, Laura Waters, Cristina Galvan-Casas, Sharon Walmsley, Chloe M Orkin; SHARE-NET writing group. Mpox in people with advanced HIV infection: a global case series. *Lancet*. 2023 Mar 18;401(10380):939-949.
10. Govind A, Lazarte SM, Kitchell E, Chow JY, Estelle CD, Fixsen E, Helm C, Jain MK, Mehta R, Perl TM, Sutaria JM, Thomas C, Dominguez AR, Utay NS. Severe Mpox Infections in People with Uncontrolled Human Immunodeficiency Virus (HIV). *Clin Infect Dis*. 2023 Jan 31:ciad052. doi: 10.1093/cid/ciad052. Epub ahead of print. PMID: 36718662.
11. Guidance for tecovirimat Use. Expanded access investigational new drug protocol during 2022 U.S. mpox outbreak February, 2023
12. Rao AK, Schrodt CA, Minhaj FS, et al. Interim Clinical Treatment Considerations for Severe Manifestations of Mpox — United States, February 2023. *MMWR Morb Mortal Wkly Rep* 2023;72:232–243. DOI: <http://dx.doi.org/10.15585/mmwr.mm7209a4>
13. Miller MJ, Cash-Goldwasser S, Marx GE, et al. Severe Monkeypox in Hospitalized Patients — United States, August 10–October 10, 2022. *MMWR Morb Mortal Wkly Rep* 2022;71:1412–1417. DOI: <http://dx.doi.org/10.15585/mmwr.mm7144e1>.
14. Thornhill JP, Barkati S, Walmsley S, Rockstroh J, Antinori A, Harrison LB, Palich R, Nori A, Reeves I, Habibi MS, Apea V, Boesecke C, Vandekerckhove L, Yakubovsky M, Sendagorta E, Blanco JL, Florence E, Moschese D, Maltez FM, Goorhuis A, Pourcher V, Migaud P, Noe S, Pintado C, Maggi F, Hansen AE, Hoffmann C, Lezama JI, Mussini C, Cattelan A, Makofane K, Tan D, Nozza S, Nemeth J, Klein MB, Orkin CM; SHARE-net Clinical Group. Monkeypox Virus Infection in Humans across 16 Countries - April-June 2022. *N Engl J Med*. 2022 Aug 25;387(8):679-691.
15. Candela C, Raccagni AR, Bruzzesi E, Bertoni C, Rizzo A, Gagliardi G, Canetti D, Gianotti N, Mileto D, Gismondo MR, Castagna A, Nozza S; Centro San Luigi (CSL) Working Group. Human Monkeypox Experience in a Tertiary Level Hospital in Milan, Italy, between May and October 2022: Epidemiological Features and Clinical Characteristics. *Viruses*. 2023 Mar 2;15(3):667. doi: 10.3390/v15030667. PMID: 36992376; PMCID: PMC10051371.
16. Rathore A, Kahn C, Reich D, Qadir N, Verdecia J, House JG. Monkeypox-induced proctitis: a case report of an emerging complication. *Infection*. 2023 Feb 7.

- 17.Mitjà O, Alemany A, Marks M, Lezama Mora JI, Rodríguez-Aldama JC, Torres Silva MS, Corral Herrera EA, Crabtree-Ramirez B, Blanco JL, Girometti N, Mazzotta V, Hazra A, Silva M, Montenegro-Ildrogo JJ, Gebo K, Ghosn J, Peña Vázquez MF, Matos Prado E, Unigwe U, Villar-García J, Wald-Dickler N, Zucker J, Paredes R, Calmy A, Waters L, Galvan-Casas C, Walmsley S, Orkin CM; SHARE-NET writing group. Mpox in people with advanced HIV infection: a global case series. *Lancet*. 2023 Mar 18;401(10380):939-949.
- 18.Simadibrata DM, Lesmana E, Pratama MIA, Annisa NG, Thenedi K, Simadibrata M. Gastrointestinal Symptoms of Monkeypox Infection: A systematic review and meta-analysis. *J Med Virol*. 2023 Apr;95(4):e28709.
- 19.Yakubovsky M, Shasha D, Reich S, Tau L, Friedel N, Halutz O, Dekel M, Meijer S, Ben-Ami R, Paran Y. Mpox Presenting as Proctitis in Men Who Have Sex With Men. *Clin Infect Dis*. 2023 Feb 8;76(3):528-530.
- 20.Brown L, Delaney C, Hainsworth A. Monkeypox-associated proctitis and rectal wall perforation. *BMJ Case Rep*. 2023 Jan 17;16(1):e252168.
- 21.Cherfan P, Massaad E, Hui VW. Anorectal Manifestations of Treatment-Refractory Monkeypox Requiring Surgical Intervention. *Am Surg*. 2023 May 15:31348231177931
- 22.Alegre B, Jubés S, Arango N, Pastene D, Lehrer E, Vilaseca I. Otorhinolaryngological manifestations in monkeypox. *Acta Otorrinolaringol Esp (Engl Ed)*. 2023 May 4:S2173-5735(23)00048-0.
- 23.Chastain DB, Motoa G, Ortiz-Martínez Y, Gharamti A, Henao-Martínez AF. Characteristics and clinical manifestations of monkeypox among people with and without HIV in the United States: a retrospective cohort. *AIDS*. 2023 Mar 15;37(4):611-616
- 24.Jaiswal V, Sultana Q, Lahori S, Mukherjee D, Agrawal V, Doshi N, Shrestha AB, Huang H, Nasir YM, Naz S. Monkeypox-Induced Myocarditis: A Systematic Review. *Curr Probl Cardiol*. 2023 May;48(5):101611.
- 25.Sethi Y, Agarwal P, Murli H, Waheed S, Matar SG, Baklola M, Chopra H, Emran TB, Hasabo EA. Neuropsychiatric manifestations of monkeypox: A clinically oriented comprehensive review. *Brain Behav*. 2023 Apr;13(4):e2934.
- 26.Ogoina D, Izibewule JH, Ogunleye A, Ederiane E, Anebonam U, Neni A, Oyeyemi A, Etebu EN, Ihekweazu C. The 2017 human monkeypox outbreak in Nigeria-Report of outbreak experience and response in the Niger Delta University Teaching Hospital, Bayelsa State, Nigeria. *PLoS One*. 2019 Apr 17;14(4):e0214229.
- 27.Badenoch JB, Conti I, Rengasamy ER, Watson CJ, Butler M, Hussain Z, Carter B, Rooney AG, Zandi MS, Lewis G, David AS, Houlihan CF, Easton A, Michael BD, Kuppalli K, Nicholson TR, Pollak TA, Rogers JP. Neurological and psychiatric presentations associated with human monkeypox virus infection: A systematic review and meta-analysis. *EClinicalMedicine*. 2022 Oct;52:101644
- 28.TPOXX (tecovirimat) Label – Accessdata.fda.gov, May 1st, 2023 online access.
https://www.accessdata.fda.gov/drugsatfda_docs/label/2022/214518s000lbl.pdf
- 29.Pastula DM, Copeland MJ, Hannan MC, Rapaka S, Kitani T, Kleiner E, Showler A, Yuen C, Ferriman EM, House J, O'Brien S, Burakoff A, Gupta B, Money KM, Matthews E, Beckham JD, Chauhan L, Piquet AL, Kumar RN, Tornatore CS, Padgett K, O'Laughlin K, Mangla AT, Kumar PN, Tyler KL, O'Connor SM. Two Cases of Monkeypox-Associated Encephalomyelitis - Colorado and the District of Columbia, July-August 2022. *MMWR Morb Mortal Wkly Rep*. 2022 Sep 23;71(38):1212-1215.
- 30.Cole J, Choudry S, Kular S, Payne T, Akili S, Callaby H, Gordon NC, Ankcorn M, Martin A, Hobson E, Tunbridge AJ. Monkeypox encephalitis with transverse myelitis in a female patient. *Lancet Infect Dis*. 2023 Mar;23(3):e115-e120.
- 31.Gandhi AP, Gupta PC, Padhi BK, Sandeep M, Suvvari TK, Shamim MA, Satapathy P, Sah R, León-Figueroa DA, Rodríguez-Morales AJ, Barboza JJ, Dziedzic A. Ophthalmic Manifestations of the Monkeypox Virus: A Systematic Review and Meta-Analysis. *Pathogens*. 2023; 12(3):452.
- 32.Carrubba S, Geevarghese A, Solli E, Guttha S, Sims J, Sperber L, Meehan S, Ostrovsky A. Novel severe oculocutaneous manifestations of human monkeypox virus infection and their historical analogues. *Lancet Infect Dis*. 2023 May;23(5):e190-e197. doi: 10.1016/S1473-3099(22)00869-6.
- 33.Fonti M, Mader T, Burmester-Kiang J, Aberle SW, Horvath-Mechtler B, Traugott M, Laferl H, Zoufaly A, Wenisch C, Erlacher L, Hoepfer W. Monkeypox associated acute arthritis. *Lancet Rheumatol*. 2022 Nov;4(11):e804.

34. Lombès A, Zmerli M, Nerozzi-Banfi E, Gozlan JM, Sellam J, Valin N. Arthritis due to monkeypox virus: A case report. *Joint Bone Spine*. 2023 Mar;90(2):105492.
35. 複数国で報告されているサル痘（エムポックス）について（第5報）. 国立感染症研究所.
<https://www.niid.go.jp/niid/ja/monkeypox-m/2596-cepr/12016-mpox-ra-0509.html>
36. 厚生労働省. 薬事・食品衛生審議会薬事分科会血液事業部会令和4年度第2回安全技術調査会資料. (2022年8月22日). 2022c.

医療機関・クリニックにおける対策

- ・エムポックス疑い例やエムポックス患者に接する場合は、接触、飛沫、空気予防策を実施し、患者を換気良好な部屋（個室が望ましい）に収容し、N95 マスク、手袋、ガウン、眼の防護具を着用する^{1,2}。
- ・医療従事者は、個人防護具の装着前と外した後を含め、標準予防策に沿って手指衛生を行う^{1,3}。
- ・適切な手指衛生と個人防護具の使用に関し、平時から定期的に訓練を行っておく。
- ・エムポックス疑い例やエムポックス患者が使用しうる空間は、常に十分な換気を行うよう配慮する^{1,2}。
- ・エムポックス疑い例やエムポックス患者には、可能な限り不織布マスクを着用させ、水疱を含む皮膚病変はガーゼなどで被覆する^{1,2}。
- ・エムポックス疑い例やエムポックス患者が滞在しうる環境は、通常に清掃を行い、その後、消毒（消毒用エタノールなど、エンベロープウイルスに対して強い消毒効果を発揮する薬剤）を行う^{1,4}。
- ・廃棄物は感染性廃棄物として扱う¹。
- ・エムポックス疑い例やエムポックス患者のリネン類などは、上記個人防護具を付けて扱い、不用意に振り回したりせず、静かにビニール袋などに入れて運搬し、洗濯機に入れ、通常の洗剤を用いて洗濯を行う。洗濯した後は再利用可能である。リネン類などを扱う際は、手指衛生（流水と石鹸による手洗い、または擦式アルコール手指消毒薬での消毒）を頻回に行う^{1,2}。なお、WHO、米国 CDC、英国 UKHSA では、温水による洗浄を推奨しているが、根拠となる十分なエビデンスはまだない^{1,2,5}。
- ・感染の危険がある曝露があった場合、曝露後予防接種を考慮する（「6 ワクチン」参照）。曝後 4 日以内の接種が望ましいが、14 日以内であれば効果が期待できる。

*医療機関における具体的な感染対策として、国立国際医療研究センターで使用している『エムポックス感染対策マニュアル（2023年11月9日）』を参考に示す⁶。

自宅における対策

- ・ 日常的に行う手洗い（食事前，排泄後，外出から帰宅した後など）のほか，自身の患部に触れた後，洗濯時に衣服を扱った後なども手洗いし，普段以上に手指衛生を励行する。
- ・ 同居者がいる場合は，同居者にも手指衛生の励行を勧める。
- ・ エムポックス疑い例やエムポックス患者がいる空間は，換気を十分行うようにする^{7,8}。
- ・ エムポックス疑い例やエムポックス患者は，発疹の消失，痂皮が落屑し新しい皮膚が形成されるまでは，感染性のある期間に約2 m以内に他の人と接触すること（食事など）はできるだけ避け，接する場合には不織布マスクを隙間なく着用する⁸。
- ・ 同居者とは，リネン類などの共有を避ける^{7,8}。
- ・ リネン類などの洗濯は可能な限り，エムポックス疑い例やエムポックス患者本人が行う。他の人が洗濯をする場合，医療機関やクリニックでのリネン類などの洗濯に準じて行う。
- ・ エムポックス疑い例やエムポックス患者が接触したベッドやトイレなどの場所は，使い捨て手袋を着用して清掃し，その後，消毒薬（前述）で清拭する。清掃や消毒の最中，特に終了後は，手指衛生を行う^{7,8}。
- ・ エムポックス疑い例やエムポックス患者が使用した食器や調理器具は，石鹼や洗剤などで洗った後に再利用可能である^{7,8}。
- ・ エムポックス疑い例やエムポックス患者は，発疹の消失，痂皮が落屑し新しい皮膚が形成されるまでは，動物との接触を避ける。自宅にペットがいる場合，患者が使用した後のリネン類などとペットとが接触しないように配慮する⁸。

▶ 参考文献

1. 米国 CDC. MPox. Healthcare Professionals, Infection Prevention and Control of Mpox in Healthcare Settings. Oct 31 2022. <https://www.cdc.gov/poxvirus/mpox/clinicians/infection-control-healthcare.html>
2. WHO. Clinical Management and Infection Prevention and Control for Monkeypox, Interim rapid response guidance. June 10 2022 Infection Prevention and Control at Health Facilities (7 Recommendations) https://iris.who.int/bitstream/handle/10665/355798/WHO-MPX-Clinical_and_IPC-2022.1-eng.pdf?sequence=1
3. Guidelines on core components of infection prevention and control programmes at the national and acute health care facility level. Geneva: Health Organization; 2016 <https://www.who.int/publications/i/item/9789241549929>
4. Rheinbaben F v., Gebel J, Exner M, Schmidt A. Environmental resistance, disinfection, and sterilization of poxviruses. In: Mercer AA, Schmidt A, Weber O, editors. Poxviruses. Basel: Birkhäuser Basel; 2007:397–405. https://doi.org/10.1007/978-3-7643-7557-7_19
5. Standard infection control precautions literature review: footwear. Antimicrobial Resistance and Healthcare Associated Infection Scotland; 2021 <https://www.nipcm.hps.scot.nhs.uk/media/1667/2021-08-05-sicp-Irfootwear-v3.pdf>
6. 国立国際医療研究センター 国立国際医療研究センター. エムポックス感染対策マニュアル（2023年11月9日）. <https://dcc-irs.ncgm.go.jp/topics/mpox/>
7. 国立感染症研究所 国立国際医療研究センター. エムポックス患者とエムポックス疑い例への感染予防策（一部改正 2023年5月26日）. <https://www.niid.go.jp/niid/en/2013-03-15-04-55-59/2595-disease-based/sa/monkeypox/cfeir/11196-monkeypox-01.html>
8. 米国 CDC. MPox. Infection Control. Isolation and Infection Control At Home. Updated August 11, 2022 <https://www.cdc.gov/poxvirus/mpox/clinicians/infection-control-home.html>

エムポックスワクチンの概要

痘そう（天然痘）ワクチンは、痘そうウイルスやエムポックスウイルスと同じオルソポックスウイルス属の一つであるワクチニアウイルスをワクチン株として使用したワクチンである。また、オルソポックスウイルス属のウイルス間の抗原交叉はよく知られており、天然痘ワクチンによるエムポックスに対する発症予防効果が、天然痘根絶後の1980年代コンゴ民主共和国での研究で85%と推定され¹、2003年に米国で発生したエムポックス流行事例の際の調査では、天然痘ワクチン接種者ではエムポックスウイルスに対する防御免疫が誘導されていたことが示される²など、エムポックスに対する予防効果が報告されてきた。

日本で開発された天然痘ワクチン（一般名：乾燥細胞培養痘そうワクチン）は、天然痘の根絶期に使われたワクチン株であるリスター株を親株として作成されたLC16m8株由来の弱毒化生ワクチン（以下、LC16ワクチン）であり、天然痘に対する予防ワクチンとして1980年8月に承認されている。

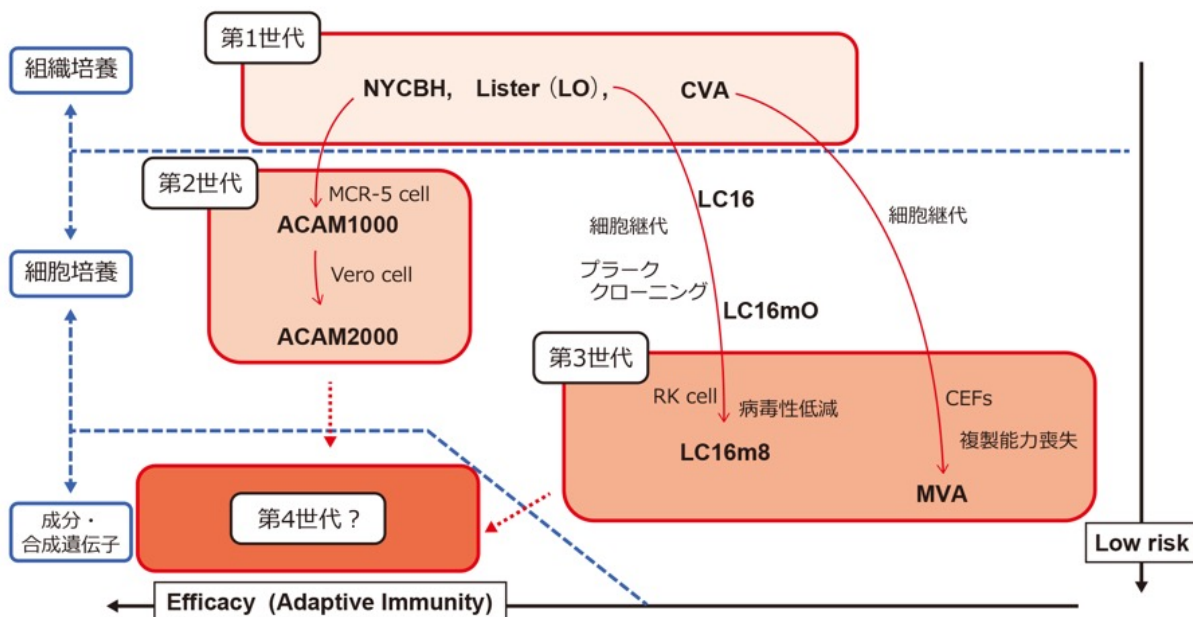
2022年7月6日に、LC16ワクチンの「効能または効果」に「エムポックスの予防」の適応を追加する製造販売承認の一部変更が申請された³。これに対し、LC16ワクチンのエムポックスに対する有効性（免疫原性）を確認した、米国での臨床試験および日本人での使用成績に関する公表文献⁴⁻⁷と、従来の天然痘ワクチンで問題となっていた種痘後脳炎・脳症、皮膚合併症、心筋・心膜炎等を引き起こすリスクがきわめて低く、小児から成人まで幅広い年齢層に対して接種可能な高い安全性を有するワクチンであるとの評価に基づき、2022年8月にLC16ワクチンによるエムポックスの予防が薬事承認された。

安全性の評価事例としては、1973～1974年にかけて、LC16ワクチンが小児約5万例に接種されたが、問題となる副反応は認められなかったことが報告されている^{8,9}。このうち、特に詳細な臨床的観察が実施されたのは10,578例であり、1974年にLC16ワクチンを接種された9,538例について、善感率は9,538例中9,075例（95.2%）、善感者のうち14日間以上の観察が可能であった8,544例中の発熱者（37.5℃以上、接種4～14日後）は663例（7.8%）であり、有熱期間は1日のみが発熱者の60.6%を占め、また発熱者の85%が2日以内であった。

また、世界保健機関（WHO）は、暫定ガイダンスにおいてエムポックスに対するワクチンとしてLC16ワクチンを含む天然痘ワクチンの使用を推奨している¹⁰。ただし、LC16ワクチンはウイルスの複製能を有する弱毒生ワクチンであり、免疫不全者に接種ができない。

欧米では、LC16ワクチンと同じ第3世代でウイルス複製能のない天然痘ワクチン（MVA-BNワクチン）がエムポックスに対して承認され、エムポックスに対する有効性が報告されている。

図 6-1 天然痘ワクチンの種類¹¹



(峰 宗太郎, 鈴木忠樹. エムポックスに対するワクチン. IASR. 2023;6 (44) : 88-89. より引用)

曝露前予防および曝露後予防

一般に予防接種は、リスクとベネフィットを勘案した症例に応じた判断となるが、職業曝露高リスク者および感染の高リスクグループに対しての一次予防(曝露前)ワクチン接種(Primary preventive vaccination : PPV)と、エムポックス患者の接触者に対する曝露後ワクチン接種(Post-exposure Preventive Vaccination : PEPV)が推奨されている¹⁰。

1. 曝露前予防接種

国内の審議会においては、曝露前予防として、エムポックス診療を行う可能性が高い医療従事者、エムポックスウイルスを取り扱う研究者、検査技師、公衆衛生対応チームが当面接種を考慮する対象とされている¹²。一方で、エムポックスの流行を防ぐ手段として、現時点でのリスクとベネフィットを考慮すると、エムポックスワクチンの一般集団への接種は必須ではなく、また世界的に推奨されていない。

また、WHOは暫定ガイダンスにおいて、職業曝露高リスク者(エムポックス患者に接する可能性のある医療従事者、エムポックスウイルスを取り扱うラボ従事者、エムポックス診断を実施する臨床ラボ従事者、アウトブレイク対応チーム)および感染の高リスクグループ(ゲイ・バイセクシュアルその他MSMを自認する者、複数の性的パートナーがいる者)に対して曝露前接種を推奨している¹⁰。

国立感染症研究所は、2023年5月時点での評価において、「WHOの暫定ガイダンスで推奨されている高リスクグループへの曝露前接種については、主としてコミュニティにおける流行抑制を目的とするものであるが、現在の国内の発生状況を鑑みると、直ちに接種機会を提供すべき状況にはないが、海外渡航歴のない者や海外渡航歴がある者との接触歴がない者も報告されつつ

ある状況に留意し、今後の国内の発生状況によってはアクセスを速やかに確保することを検討する必要が生じうる」と、評価している¹³。

国立国際医療研究センター等は、エムポックス発症に対するLC16 ワクチンの予防効果を評価することなどを目的に、エムポックスへの罹患リスクが高い人に対し、臨床研究を通じてLC16 ワクチンを用いた曝露前接種を、2023年6月から開始、2023年12月までの予定で実施している¹⁴。

2. 曝露後予防接種

エムポックス患者の接触者（患者の性的パートナー、同居人、適切な個人防護具を着用せずに患者の皮膚、粘膜、体液、呼吸器飛沫、体液に汚染された物質（寝具など）に触れた可能性のある人）について、発症リスクと重症化予防を目的として、曝露後14日以内かつ発症前、理想的には曝露後4日以内の接種が推奨されている¹⁰。

国立国際医療研究センターでは、2022年6月より、エムポックス患者に対する積極的疫学調査により判明した接触者に対して、特定臨床研究において、エムポックスにおける曝露後予防接種としてのLC16 ワクチンの有効性及び安全性を検討する非盲検単群試験を開始し、2022年12月までに6名の接種対象者に曝露後予防接種を実施した¹⁵。当該研究は、2022年8月にLC16 ワクチンにエムポックスの予防が適応追加されたことを受けて、実際の診療に合わせてより柔軟な対応が可能となるよう、2023年1月29日に、新たに「サル痘予防における痘そうワクチンの有効性及び安全性を検討する観察研究」が開始され、研究が引き継がれた¹⁶。研究対象者はエムポックスの患者と接触した者のみであり、発症した患者は対象外としている。対象者の希望および医学的な評価に基づき、エムポックス患者との接触から14日以内に痘そうワクチンを接種している。また、2023年10月から研究の多施設化により、各地域において研究が実施されている¹⁶。

LC16 ワクチンの接種に当たっては、一般的なワクチン製剤とは異なり、製剤の規格が集団接種を前提として50人以上の接種が可能であること、二又針を用いた特殊な接種方法（多刺法）で接種を行う必要があることなどから、国立国際医療研究センター予防接種支援センターでは、医療従事者向けに接種方法に関する説明の動画及び接種手順ガイドをホームページで公開している¹⁷。

▶参考文献

1. Fine PE, Jezek Z, Grab B, Dixon H. The transmission potential of monkeypox virus in human populations. *Int J Epidemiol.* 1988 Sep;17 (3) : 643-50.
2. Centers for Disease Control and Prevention (CDC) . Update: multistate outbreak of monkeypox--Illinois, Indiana, Kansas, Missouri, Ohio, and Wisconsin, 2003. *MMWR Morb Mortal Wkly Rep.* 2003 Jul 11 ; 52 (27) : 642-6.
3. KM バイオロジクス株式会社. 乾燥細胞培養痘そうワクチン LC16 「KMB」に関する資料.
Available at : https://www.pmda.go.jp/drugs/2022/P20220802001/261976000_15500EZZ00960_K100_1.pdf
Accessed June, 2023.
4. Kennedy JS, Gurwith M, Dekker CL, Frey SE, Edwards KM, Kenner J, et al. Safety and Immunogenicity of LC16m8, an Attenuated Smallpox Vaccine in Vaccinia-Naive Adults. *The Journal of Infectious Diseases.* 2011 ; 204 (9) : 1395-402.
5. 園田憲悟. 我が国で開発され、備蓄されている細胞培養痘そうワクチンの有効性、安全性、生産性向上および国内外のバイオテロ対策のあり方に関する研究 分担研究報告書 5 細胞培養弱毒生痘そうワクチンの有効性及び安全性評価、特性解析、品質試験法改善、生産性に関する研究. (令和 2 年 4 月). p. 27-32. Available at : https://mhlw-grants.niph.go.jp/system/files/2019/192141/201919022A_upload/201919022A202007271426285100007.pdf Accessed June, 2023.
6. Saito T, Fujii T, Kanatani Y, Saijo M, Morikawa S, Yokote H, et al. Clinical and Immunological Response to Attenuated Tissue-Cultured Smallpox Vaccine LC16m8. *JAMA.* 2009;301 (10) :102533.
7. Nishiyama Y, Fujii T, Kanatani Y, Shinmura Y, Yokote H, Hashizume S. Freeze-dried live attenuated smallpox vaccine prepared in cell culture “LC16-KAKETSUKEN”: Post-marketing surveillance study on safety and efficacy compliant with Good Clinical Practice. *Vaccine* 2015. Nov 9;33 (45) :6120-6127.
8. 橋爪 壮. 新しい弱毒痘苗株 LC16m8 株の基礎. *臨床とウイルス.* 1975;3 (3) :229-35.
9. 橋爪 壮. 細胞培養弱毒痘瘡 LC16m8 株ワクチンの開発. *モダンメディア.* 2004;50 (2) :28-33.
10. WHO. Vaccines and immunization for monkeypox: Interim guidance, 16 November 2022. Available at : <https://www.who.int/publications/i/item/WHO-MPX-Immunization> Accessed June, 2023.
11. 峰 宗太郎, 鈴木忠樹. エムボックスに対するワクチン. *IASR.* 2023;6 (44) : 88-89.
12. 厚生労働省. 第 63 回厚生科学審議会感染症部会資料. Available at : https://www.mhlw.go.jp/stf/newpage_26881.html Accessed June, 2023.
13. 国立感染症研究所. 複数国で報告されているエムボックスについて (第 4 報). Available at : <https://www.niid.go.jp/niid/ja/monkeypox-m/2596-cepr/11547-monkeypox-ra-1104.html> Accessed June, 2023.
14. 臨床研究等提出・公開システム. 乾燥細胞培養痘そうワクチン LC16 によるエムボックス発症予防効果を検討する無作為化比較試験. Available at : <https://jrct.niph.go.jp/latest-detail/jrct1031230137> Accessed June, 2023.
15. 臨床研究等提出・公開システム. サル痘における暴露後予防としての痘そうワクチンの有効性及び安全性を検討する非盲検単群試験. Available at : <https://jrct.niph.go.jp/latest-detail/jrct031220137> Accessed June, 2023.
16. UMIN-CTR. サル痘予防における痘そうワクチンの有効性及び安全性を検討する観察研究. Available at : https://center6.umin.ac.jp/cgi-open-bin/ctr/ctr_view.cgi?recptno=R000056918 Accessed June, 2023.
17. 国立国際医療研究センター予防接種支援センター. エムボックスの予防について. Available at : <https://www.hosp.ncgm.go.jp/isc/vaccines/MNK/index.html> Accessed June, 2023.

【一般向け啓発資料】

1 行政機関等の公表情報

【厚生労働省】

■厚生労働省「エムボックスとは？」

<https://www.mhlw.go.jp/content/000957516.pdf>

エムボックスの基本的な情報（症状や感染経路、疑う症状があった場合の対応等）について掲載。

■ Ministry of Health, Labour and Welfare, Japan: What is mpox?

<https://www.mhlw.go.jp/content/000959728.pdf>

Basic information about mpox (what are the symptoms? How does it spread? If I have symptoms?)

*上記の「エムボックスとは？」の英語版

【国立感染症研究所】

■国立感染症研究所「複数国で報告されているエムボックス Q & A」

<https://www.niid.go.jp/niid/ja/monkeypox-m/2596-cepr/11389-1.html>

「病原体・感染経路」「症状」「国内の状況」「予防」「治療、検査、調査」などの事項についてまとめたもの。

■国立感染症研究所 ファクトシート：エムボックス

<https://www.niid.go.jp/niid/ja/kansennohanashi/12052-mpox-intro.html>

エムボックスについて、情報をまとめたもの。皮膚症状の写真等の掲載あり。

【国立国際医療研究センター】

■国立国際医療研究センター国際感染症センター (DCC) ファクトシート：エムボックス

https://dcc-irs.ncgm.go.jp/document/factsheet/monkeypox_202205.pdf

エムボックスの基本的な情報がまとめられ、相談先情報を掲載

2 研究班および「感染症コミュニケーション円卓会議*」等を通じた啓発活動

* 「感染症コミュニケーション円卓会議」とは:主に HIV 領域で活動する CBO (コミュニティに根差して活動する民間団体: community-based organization) と, 行政, 研究・医療機関が対等な立場で協働する会議。専門的知見, 流行状況, 人々の危機意識, 課題, 誤解などの情報を共有し, 正しさと伝わりやすさの両立, 誤解やスティグマの低減などを企図して, 啓発資料の作成や情報発信を行っている。

■ 国立国際医療研究センター国際感染症センター エムポックス (Mpox) 啓発資料

<https://dcc-irs.ncgm.go.jp/material/awareness/monkeypox.html>

感染症コミュニケーション円卓会議で制作した各種資料を掲載。「セルフケア」「他の人への感染を防ぐために」「あなたが接触者へ知らせるとき困ったら」等の資料を掲載。

■ akta 「減っているけれどまだ続いているエムポックス (サル痘) をおさらい」(2023 年 10 月)

https://akta.jp/akta_renewal/wp-content/uploads/2022/07/d0c073638337deb8cb6c48ce78b74c64.pdf

低レベルで国内流行が続くエムポックスと東南アジアで増加傾向であることの注意喚起。本資料で紹介していくつかのページにリンクが貼られている。

■ akta 「お店やイベントで mpox (サル痘) の感染リスクを減らすために」(2023 年 4 月)

https://akta.jp/akta_renewal/wp-content/uploads/2022/07/f396589c2008522e74efe5a3e35c265f.pdf

お店のオーナー, スタッフ, イベントの主催者の方々向けにまとめられたもの。イベント参加者がお互いの感染のリスクを下げる方法, 可能な範囲で準備いただきたい 3 つのポイントなどをまとめている。

■ akta 「サル痘の基礎知識 (2022 年 10 月 7 日一部改変版)

https://akta.jp/akta_renewal/wp-content/uploads/2022/07/0fc73412ad58b092e358de8ca555e5dd.pdf

エムポックスの基礎知識をまとめた資料。「どのような症状?」「新しい発疹や水ぶくれ, 症状があったら」「どのように感染するか」「あなたやパートナーがサル痘にかかったら」を紹介。

■ akta YouTube チャンネル 「エムポックス (サル痘) ! セックスが活発なあなたに知ってほしい 5 つの POINT!! 【akta 大学 28 限目】(2023 年 5 月)

<https://youtu.be/RUH6r90xeUk>

MSM 向けのエムポックスに関する性感染予防の啓発動画。

■ akta YouTube チャンネル

「エムポックスの Q&A に答えます !!- akta に寄せられたご質問から 【akta 大学 21 限目】」(2022 年 8 月)

https://www.youtube.com/watch?v=jqDOmyGgZaA&list=PLY2c_ppiRINdZfWDhFZpcNgNzxsKF996g&index=1

akta に寄せられたエムポックスに関する質問, 相談への回答。

■ akta YouTube チャンネル 「エムポックス, 最近ニュースで聞くこの病気はなんだ?」【akta 大学第 20 限目】(2022 年 7 月)

<https://www.youtube.com/watch?v=A0XHfLTt6WE>

エムポックスの基本情報についてわかりやすく説明。

- HIV マップ「エムポックス（サル痘）に感染したかも？と思ったらまずはこちら。症状・受診などのまとめ」（2023年4月）
<https://hiv-map.net/post/mpox-symptoms-and-treatment/>
エムポックス (mpox) かもしれないと思ったときにどうすればいいか、症状、医療機関の受診方法等がまとめられている。また、東京都内でエムポックスを診療している医療機関（総合病院・クリニック）、相談を行っている保健所等のリストを掲載。

- HIV マップ「エムポックス（サル痘）が日本で感染拡大 ～現状を知って感染リスクを下げよう～」（2023年8月更新）
<https://hiv-map.net/post/mpox/>
日本でのエムポックスの流行状況と、症状・治療・予防など、基礎知識がまとめられている。

- ぶれいす東京「MPOX GUIDE BOOK」
https://ptokyo.org/eBook/mpox_guide_book/
エムポックスの基本情報をイラスト、写真つきでわかりやすく伝えるもの。HIV とエムポックスの関係についても紹介している。

- ぶれいす東京 YouTube チャンネル
「『サル痘ー MPOX』東京発でアジアへの流行はあるのか？ 2023.5.3」
<https://www.youtube.com/watch?v=3BI813vVaJl>
「MPOX/ エムポックス」について、イギリスに留学経験のある医師二人、実際にエムポックス患者の治療の第一線の医師、また、台湾の医師が参加したエムポックスに関する啓発動画。

- ぶれいす東京ウェブ動画「緊急開催『知っておこう「エムポックス学習会」』
<https://www.youtube.com/watch?v=xHFmil8cRrU>
2022年6月4日に行われたオンライン勉強会の動画。エムポックスについて、ヨーロッパの状況など、感染症の専門医によりわかりやすく解説。

以上

